Journal of
Japanese Society of
Oral Implantology

日本口腔インプラント学会誌

第44回
中国・四国支部学術大会
プログラム・抄録集

会　　期：2024年11月16日（土）～17日（日）
主　　催：公益社団法人 日本口腔インプラント学会 中国・四国支部
名誉大会長：内田 朋良
大 会 長：管野 貴浩
会　　場：島根県歯科医師会館

公益社団法人 日本口腔インプラント学会

since 1972
Japanese Society
of Oral Implantology

公益社団法人 日本口腔インプラント学会
第44回 中国・四国支部学術大会
プログラム・抄録集

目　次

1．会場アクセス・周辺地図・フロアガイド …… 2
2．メインテーマ …… 5
3．名誉大会長挨拶 …… 6
4．大会長挨拶 …… 7
5．支部長挨拶 …… 8
6．日 程 表 …… 9
7．参加者へのご案内 …… 10
8．プログラム …… 14
9．特別講演 …… 17
10．シンポジウム …… 18
11．専門医教育講座 …… 21
12．専門歯科衛生士教育講座 …… 22
13．専門歯科技工士教育講座 …… 23
14．ランチョンセミナー …… 24
15．一般口演 …… 26

会場アクセス・周辺地図

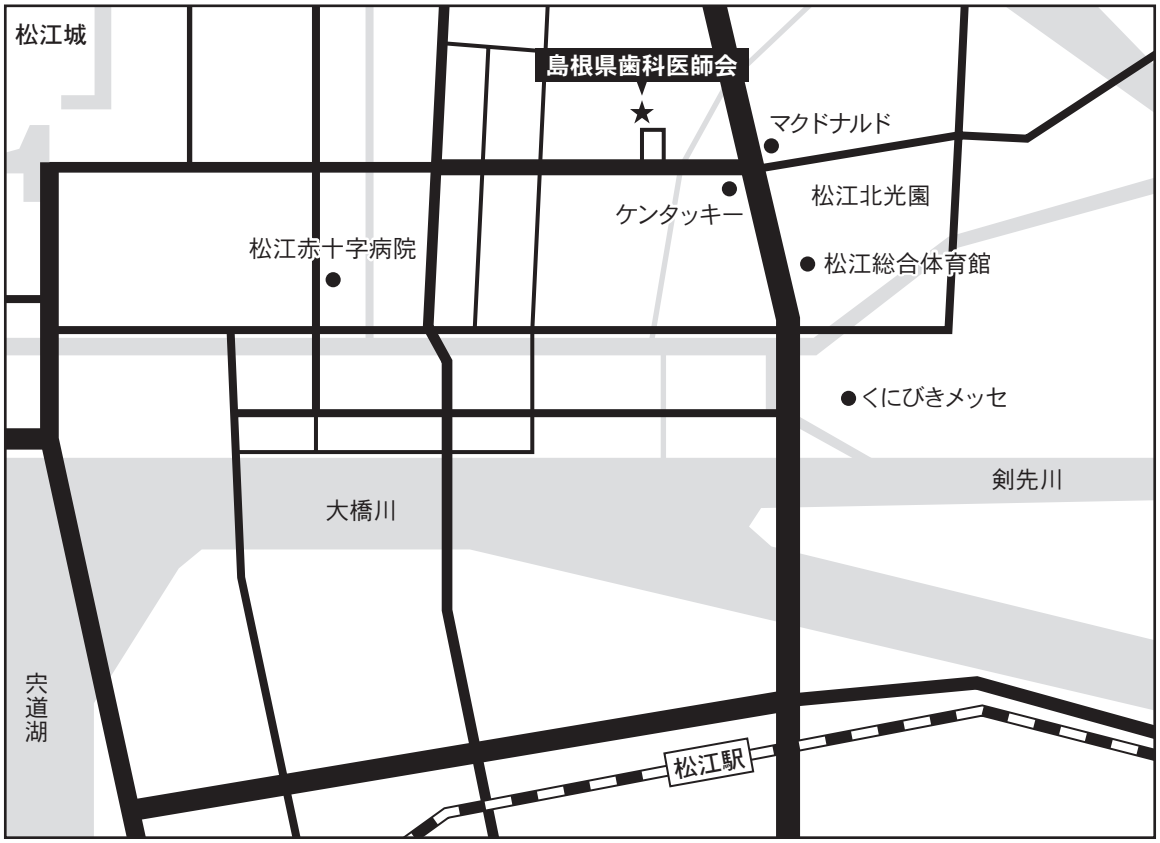
松江城
島根県歯科医師会
マクドナルド
松江北光園
ケンタッキー
松江赤十字病院
松江総合体育館
くにびきメッセ
剣先川
大橋川
宍道湖
松江駅

会　場	島根県歯科医師会館
住　所	〒690-0884 島根県松江市南田町141-9
電　話	0852－24－2725 9:00～17:00（土日祝日、年末年始定休）
FAX	0852－31－0198 24時間受付（ただし、対応はお電話の受付時間内に限る）

交通の案内

電車

JR山陰本線松江駅より、北に700m。

徒　歩	約15分
タクシー	10分

空港

出雲空港より、26km。

連絡バス	松江駅まで約30分（山陰自動車道通行）

自動車（山陰自動車道を利用した場合）

米子方面から

東出雲ICで降りずに直結している国道９号線バイパスを直進。

古志原トンネル手前から左側車線を走行し、上乃木交差点を右折。

檜山トンネルを抜け、国道９号津田交差点を渡り、ひたすら直進。

くにびき大橋を渡り、２つ目の交差点を左折し、100mで到着。

※ 駐車場が満車の際は、パークアンドライドくにびき駐車場をご利用ください。

三刀屋・宍道方面から

松江玉造ICを過ぎてそのまま国道９号線バイパスを直進。

松江中央出口でバイパスを降りて最初の交差点を直進。

左側車線を走行し、上乃木交差点を左折。後は直進。

※ 松江市までの交通手段は、山陰交通時刻表をご覧ください。

フロアガイド

１階

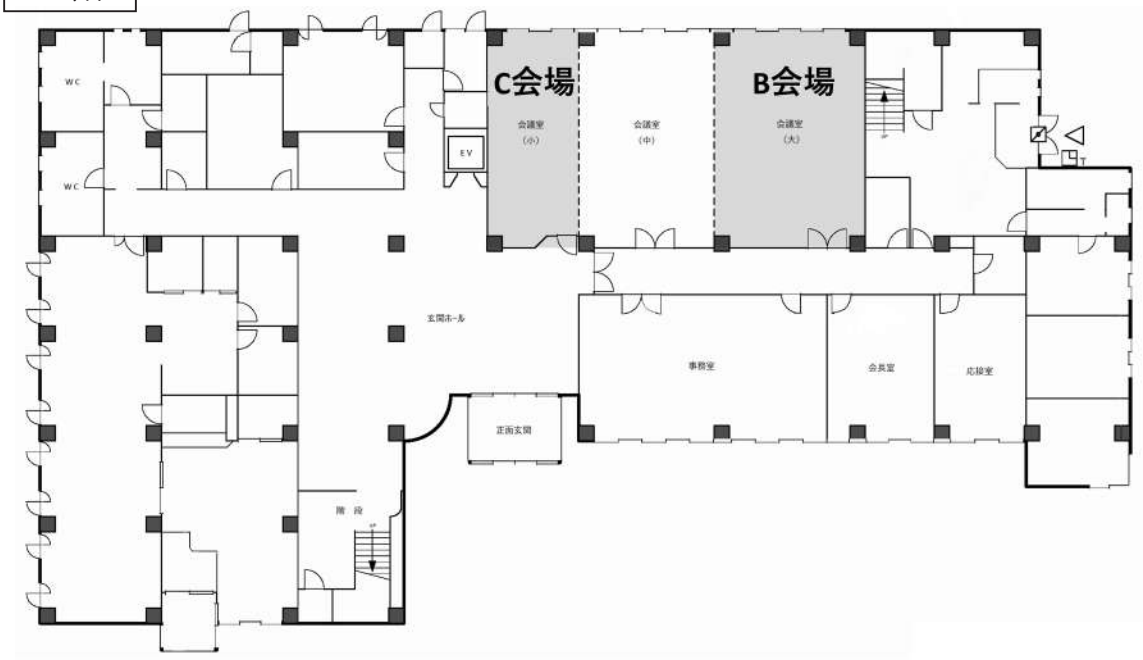
C会場
B会場
会議室
（小）
会議室
（中）
会議室
（大）
EV
WC
WC
玄関ホール
事務室
会長室
応接室
正面玄関
階段

２階

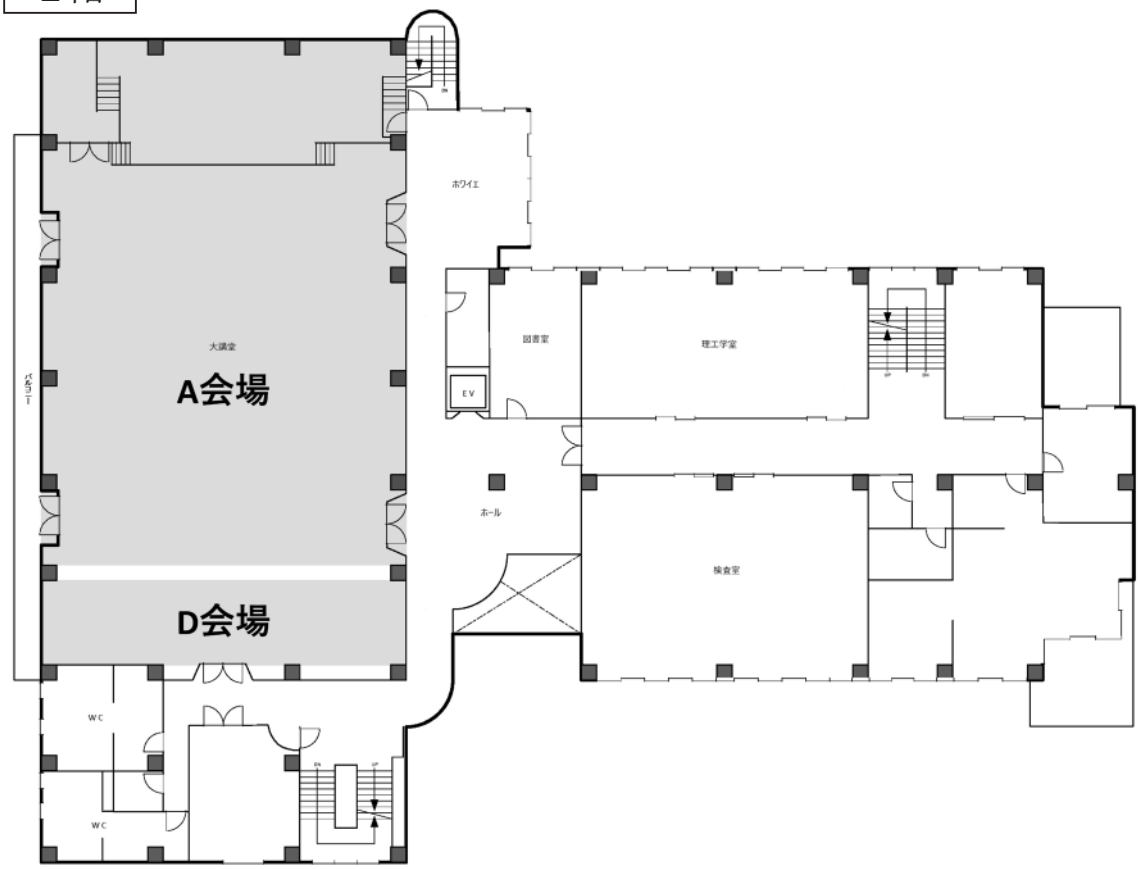
ホワイエ
大講堂
A会場
D会場
バルコニー
図書室
理工学室
EV
ホール
検査室
WC
WC

テーマ

口腔インプラント治療の医療安全を考える

（会期）
2024年11月16日（土）～11月17日（日）

（大会事務局）
島根大学医学部歯科口腔外科学講座

（名誉大会長）
内田 朋良
島根県歯科医師会

（大会長）
管野 貴浩
島根大学医学部歯科口腔外科学講座

（共催）
一般社団法人 島根県歯科医師会

名誉大会長挨拶

公益社団法人
日本口腔インプラント学会

第44回中国・四国支部学術大会
名誉大会長
内田 朋良

一般社団法人島根県歯科医師会

公益社団法人日本口腔インプラント学会 第44回中国・四国支部学術大会にご参加いただき、誠にありがとうございます。名誉大会長として、ここ島根県松江市に皆様をお迎えできることを大変光栄に存じます。

ここ松江市は、自然豊かな「水の都」として知られ、宍道湖や日本海に面した美しい景観を誇る地域であり、歴史的には松江城をはじめとする文化遺産に囲まれています。また、神話の地・出雲大社といった神聖な場所も近くにあり、「ご縁」を大切にする文化が息づいています。こうした松江市の魅力的な環境の中で、私たちはインプラント歯科医療の未来について議論を深め、知識を共有することができる機会を得られたことに、心から感謝申し上げます。

さて今回の学会では、歯科インプラント治療における最新の技術と知見が集まり、臨床現場における課題解決に役立つ情報が数多く発表されます。インプラント技術は患者の生活の質を大きく改善し、長期的な口腔機能の維持に貢献しますが、そのためには技術の進歩とともに、倫理的側面や患者ケアの重要性についても常に再評価していく必要があります。また、急速に進化するデジタル技術や再生医療との融合も、インプラント治療の未来を語る上で欠かせない要素となっていることは言うまでもありません。

特に本学術大会の開催地である松江市を含む島根県では、急速に高齢化が進んでおり、フレイル予防や高齢者のQOL向上を視野に入れた包括的な口腔ケアが必要とされています。そのため、インプラント治療は、単なる機能回復にとどまらず、患者の生活全体を支える重要な役割を担っています。

このような背景を踏まえ、本学会では、こうした地域的なニーズに応えるための具体的な取り組みや新たな技術の応用についても活発な議論が行われることを期待しております。

本学会が、参加者の皆さまにとって有意義な学びと、今後の臨床実践に活かせる知識を得る場となることを願い、また、地元の文化や自然の魅力にも触れていただき、松江市での滞在が皆さまにとって心豊かなものとなりますよう、心からお祈り申し上げます。

最後に、本大会の開催にあたり多大なるご支援とご協力を賜りました関係者の皆さまに、深く感謝を申し上げ挨拶といたします。

大会長挨拶

公益社団法人
日本口腔インプラント学会

第44回中国・四国支部学術大会
大会長
管野 貴浩

島根大学医学部
歯科口腔外科学講座

公益社団法人日本口腔インプラント学会第44回中国・四国支部学術大会を、2024年11月16日(土)～17日(日)に、松江市の島根県歯科医師会館にて開催いたします。島根県での開催は、第30回大会（平成22年）以来、実に14年ぶりとなります。

今回の大会テーマは「口腔インプラント治療の医療安全を考える」といたしました。1965年に人への応用が始まった口腔インプラントは、2024年で約60年の歴史を重ねることになります。開催地・島根県にとってこの「60年」という期間には特別な意味があり、「出雲大社の大遷宮」は60年に一度行われます。その目的の一つは「空間や建物を安全に保ち、技術を継承すること」とされています。この遷宮は、積み上げてきたものを単に新しくするだけではなく、次世代に安全で安心できる空間と共に「知識・技術・態度」をも引き継ぐための節目とも言えるでしょう。口腔インプラント治療もこの60年の節目にあり、次世代に向けた新たな技術の導入が進む今こそ、医療安全の重要性を再確認し、安全で安心な技術の継承を目指すべきと考え、本テーマを設定いたしました。

本大会では、演題発表の他に、市民公開講座、シンポジウム、各教育講座など、多彩な企画を準備していますので、ぜひご参加ください。情報交換会（懇親会）では、島根の秋の味覚である海産物や畜産物に加え、松江市は京都、金沢と並び、日本三大菓子処・茶処としても名高いことから、工夫を凝らした食事をご提供できればと思います。どうぞ奮ってご参加いただけますと幸いです。

最後に、この貴重な機会を頂いたことに深く感謝し、大会長として謹んでご挨拶申し上げます。

支部長挨拶

公益社団法人
日本口腔インプラント学会

中国・四国支部支部長
窪木 拓男

岡山大学学術研究院医歯薬学域
インプラント再生補綴学分野

公益社団法人日本口腔インプラント学会第44回中国・四国支部学術大会が、島根大学医学部歯科口腔外科学講座　管野貴浩大会長のもと、2024年11月16日（土）～17日（日）にかけて開催されますこと心よりお祝い申し上げます。

広告可能な専門医制度を目指している日本口腔インプラント学会にとって、医学部歯科口腔外科学講座のご協力を頂けることは大変重要なアドバンテージと考えています。特に、今回の大会長であられる管野教授は、腫瘍や事故の外傷などが原因で顎骨を連続して1/3以上失った症例、先天疾患により顎骨を連続して1/3以上欠損している症例に対する広範囲顎骨支持型装置を用いた治療を得意とされ、多くの患者の口腔顎顔面機能回復や社会復帰に尽力されてきたご経験があり、大規模口腔顎顔面再建治療のエキスパートと言えます。この様な高度な専門的治療は、島根大学はもとより、中国四国地方の他の大学病院等でも実施例を増やし、該当する患者の社会復帰を後押しすべき重点医療分野と考えているところです。したがって、管野教授に今回の大会長を引き受けて頂き、広範囲顎骨支持型装置に関する知見を広めて頂けることは、支部としても時機を得たすばらしい活動となるものとうれしく感じております。

本学術大会は、島根県松江市で開催されます。開催時期も、水の都である松江の観光を楽しんで頂ける絶好の季節となります。島根県歯科医師会におかれましては、会場として歯科医師会館を提供して頂けましたこと、厚く御礼を申し上げます。昨年、松江にお世話になった際、内田朋良会長、岸祐治監事、さらには県歯執行部の先生方にお会いして、本会のご支援をお願いしたことをついこの間の様に思い出します。内田朋良会長と辻　光弘先生には、名誉大会長と副大会長としてお名前を頂戴し、錦上、花を添えて頂き心より御礼を申し上げます。

気が早いようですが、次回の口腔インプラント学会第45回中国・四国支部学術大会は、岡山市ルネスホールにて、2025年12月13日（土）～14日（日）に開催予定です。本松江大会の盛会を祈念申し上げますとともに、松江大会のすみからすみまでをお手本とするべく、大野充昭準備委員長を始め、次期スタッフとともに勉強させて頂きます。

最後になりましたが、企業展示でお世話になる方々、島根大学歯科口腔外科講座の教室員の先生方、特に、小林真左子実行委員長、辰巳 博人準備委員長、松田 悠平準備副委員長におかれましては、本会の実施にあたり、多大なるご尽力を賜りました事、こころから御礼を申し上げて、私のご挨拶とさせて頂きます。

日程表

2024年11月16日（土）

	A会場	B会場	C会場	D会場
15:00				企業展示 （15:00−17:00）
	市民公開講座（15:30−16:30） 「インプラント治療ってどうなのかしら？」 講師：辻 光弘 先生、小林 真左子 先生 座長：管野 貴浩 先生、岸 祐治 先生			
16:00				
		支部代議員会（16:30−17:30）		
17:00				
18:00				
	懇親会：松江エクセルホテル東急(18:30〜20:30) ※17:30頃に大会会場より懇親会会場への送迎バスが出ます 18:00より懇親会の受付を開始します			

2024年11月17日（日）

	A会場	B会場	C会場	D会場
8:00				
	支部総会（8:20−8:50）			企業展示 （8:30−15:00）
	開会式（8:50−9:00）			
9:00	シンポジウム（9:00−10:45） 「上顎臼歯部の口腔インプラント治療を再考する」 講師：高橋 哲 先生 豊嶋 健史 先生 秋山 謙太郎 先生 座長：管野 貴浩 先生	専門歯科技工士教育講座 （9:00−10:30） 「IOSとインプラント技工」 講師：岸 民祐 先生 座長：栗原 一雄 先生	専門歯科衛生士教育講座 （9:00−10:30） 「歯科衛生士のための外科手技の基本」 講師：宮本 洋二 先生 座長：木村 英一郎 先生	
10:00				
11:00	特別講演（11:00−11:50） 「安全な口腔インプラント治療のための、 鼻・副鼻腔の解剖・機能・治療」 講師：坂本 達則 先生 座長：管野 貴浩 先生			
12:00	ランチョンセミナー（12:10−13:00） 「u-HA/PLLA生体吸収性材料が 口腔インプラントに貢献できること」 講師：助川 信太郎 先生			
13:00	専門医教育講座（13:10−14:20） 「超高齢社会のインプラント治療−ライフステージに 則した医療従事者としての対応−」 講師：窪木 拓男 先生 座長：小室 暁 先生	一般口演①： 基礎研究・臨床研究 （13:15−14:05） 座長：石田 雄一 先生	一般口演②： 症例報告 （13:15−14:15） 座長：友竹 偉則 先生	
14:00				
		一般口演③：その他 （14:30−15:10） 座長：助川 信太郎 先生		
15:00	閉会式（15:15−15:20）			
16:00				

参加者へのご案内

1．参加登録受付

場所：島根県歯科医師会館　1階　正面玄関
日時：2024年11月16日（土）15:00～17:00
　　2024年11月17日（日）　8:00～15:00

2．学会参加登録について

日本口腔インプラント学会の会員の方は、単位登録のためQRコードのご提示が必要となります。日本口腔インプラント学会会員マイページへログイン後、QRコードをご発行いただけます。当日は、QRコードが印記された会員証をお持ちいただくか、会員マイページより予めスクリーンショットまたはプリントアウトをご準備の上、ご来場ください。

3．事前参加登録がお済みの方は、受付にて参加証・プログラム抄録集を受け取り、会場内へは必ず参加証を着用の上ご入場ください。ネームホルダーは受付にご用意しております。

4．事前参加登録を行っていない方は、当日受付で参加費をお支払いの上、参加証・プログラム抄録集をお受け取りください。

正会員

カテゴリー	事前登録	当日登録	懇親会費
歯科医師、医師、薬剤師、一般	10,000円	12,000円	15,000円
歯科技工士、歯科衛生士	2,000円	3,000円	15,000円

非会員

カテゴリー	事前登録	当日登録	懇親会費
歯科医師、医師、薬剤師、一般	12,000円	15,000円	15,000円

準会員・非会員

カテゴリー	事前登録	当日登録	懇親会費
歯科技工士、歯科衛生士	3,000円	5,000円	15,000円
コデンタルスタッフ、 コメディカルスタッフ	2,000円	3,000円	15,000円
学生（大学院含まず） 各種専門学校生、留学生	無料	無料	15,000円

・会場内では、必ず入場証（名札）をご着用ください。未着用の方は、入場をお断りいたしますので、ご注意ください。
・大会プログラム・抄録集代は、参加費に含まれています。残部がある場合は、1冊2,000円（税込）で販売いたします。
・コメディカルスタッフは、保健師、看護師、社会福祉士、介護福祉士、理学療法士、栄養士、柔道整復師、訪問介護員、介護支援専門員などの医療連携者です。

・学生は、学部学生までに限ります。また、学生であっても現在勤務されている方は、会員または非会員としてご登録ください。

5．教育講座について

下記の教育講座の受講証明は、各教育講座出口にてカードリーダーにて登録を行ってください。受講証明は、講座終了後に行います。

講座名	開催日時	開催会場
専門医教育講座	2024年11月17日 13:10～14:20	A会場
専門歯科技工士教育講座	2024年11月17日　9:00～10:30	B会場
専門歯科衛生士教育講座	2024年11月17日　9:00～10:30	C会場

講座開始20分を過ぎての受講は、単位として認められません。入室される場合は、同意書を記入いただきます。予めご了承ください。

6．クロークのご利用について

受付時間	設置場所
11月17日　8:00～15:30	1階　正面玄関

・貴重品、生モノ、壊れやすいもの（パソコン含む）、傘はお預かりできません。
・お預けになった荷物は、必ず当日中にお引き取りください。
・１日目11月16日(土)は、クロークの設置はございません。

7．ランチョンセミナーについて

事前申し込み、入場券制ではございません。開催会場までお越しください。必ず、参加登録手続きをお済ませの上、お越しください。お弁当は先着順に配布しますが、個数には限りがありますのでご了承ください。

8．企業展示について

下記会場、時間帯にて企業展示を行います。

開催日時	開催会場
2024年11月16日 15:00～17:00	AおよびD会場
2024年11月17日　8:30～15:00	AおよびD会場

9．会場内でのお願い

・会場内は、禁煙です。喫煙される方は、所定の場所でお願いします。
・講演・発表等のビデオ・写真撮影・録音はご遠慮ください。
・発表会場内での、携帯電話のご使用はご遠慮ください。
・地震・火災などの緊急時は、スタッフの誘導に従って、落ち着いて避難してください。その際、エレベーターは使用せず、階段をご利用ください。

発表者へのお願い

1．発表の方法について

・Microsoft PowerPointを使用したPCでの発表となります。ご発表はご自身のPCをお持込みいただくか、会場備え付けのPCでお願いいたします。
・**一般口演の方は会場備え付けのPCでお願いいたします。**
・発表スライド（PowerPoint）のサイズは16:9での作成を推奨いたします。ファイル名は「セッション名_発表者名.pptx」としてください（例：00講演_弘前太郎.pptx）。
・当日、会場内に設置するPCはすべてWindowsです。
・フォントはWindows標準フォント（MSゴシック、MSPゴシック、MS明朝、MSP明朝、Arial、Century、Times New Roman）をご使用ください。
・動画を含むデータの場合、Windows media Player（WMV形式推奨）で再生できるようにお願いいたします。※動画を使用の場合、バックアップでご自身のPCをお持ちください。
・Macを使用される方は、ご自身のPCをお持ちください。
・PCをお持込になる場合には、ACアダプターをご持参ください。会場内の映像機器と持込PCとの接続はHDMI端子での接続となります。スクリーンセーバー、パスワード設定、省電力設定は必ず解除してください。バックアップデータをUSBメモリでご持参ください。PC本体をお持込の場合は、ご自身の発表するセッション開始の15分前までに会場内左前方におります映像オペレーターにお渡しください。※お持込PCにHDMI映像出力端子がない場合は、変換アダプター（USBタイプC⇒HDMI変換、DisplayPort⇒HDMI変換、D-sub15ピン⇒HDMI変換）を必ずご持参ください。

2．PC受付について

場所：島根県歯科医師会館　１階 総合受付横
日時：2024年11月17日（日）8:00～15:00

・ご自身のセッション開始の１時間前までに発表データ（USBメモリ）またはご自身のPCをPC受付にご持参の上、試写・動作確認を行ってください。発表スライド（Power Point）のサイズは16:9での作成を推奨いたします。
・PC受付には、会場内のシステムと同一の物をご用意いたします。
・PC受付終了後セッションの開始15分前までに講演会場内前方の「次演者席」「次座長席」にご着席ください。

3．利益相反（COI）について

「口腔インプラント学研究の利益相反（COI）に関する指針」細則第２条に基づき、利益相反（COI）状態の申告および開示が必要となります。最初か２番目のスライドに挿入し開示してください。下記のURLより発表スライド挿入用の利益相反（COI）のテンプ

レート（PowerPoint 形式）のダンロードが可能です。
https: //www.shika-implant.org/coi/index.html

4．進行について

座長がセッションの進行をお願いいたします。終了時刻を厳守いただきますようお願いいたします。発表の操作は演者ご自身での操作をお願いいたします。一般講演演題につき発表７分、質疑３分の進行でお願いいたします。

5．質疑応答について

現地会場は、フロア内に質疑応答用マイクを設置いたします。質疑応答の際、発表者は座長の指示に従い、所属・氏名を明らかにしてご質問ください。

座長の先生方へ

1．ご担当セッションの開始15分前までに会場内の次座長席へご着席ください。

2．進行は座長の先生方に一任させていただきます。 発表は７分、質疑３分です。 終了時間を厳守下さいますようご協力をお願いします。

プログラム

2024年11月16日（土）
A会場

市民公開講座　「インプラント治療ってどうなのかしら？」　15:30～16:30

座長：**管野　貴浩**（島根大学医学部歯科口腔外科学講座）
岸　祐治（島根県歯科医師会）

島根県歯科医師会　**辻　光弘**
島根大学医学部歯科口腔外科学講座　**小林　真左子**

B会場

支部代議員会　16:30～17:30

会員懇親会
松江エクセルホテル東急
〒690-0003　島根県松江市朝日町590
TEL：0852-27-0109　FAX：0852-25-1327

2024年11月17日（日）
A会場

支部総会　8:20～8:50

開会式　8:50～9:00

シンポジウム　9:00～10:45

「上顎臼歯部の口腔インプラント治療を再考する」

座長：**管野　貴浩**（島根大学医学部歯科口腔外科学講座）

S-1：ラテラルアプローチを用いた上顎洞底挙上術による上顎臼歯部インプラント治療Up Date
（一財）脳神経疾患研究所附属南東北福島病院口腔外科　**高橋　哲**

S-2：上顎洞への侵襲を最小限にとどめるインプラント治療
医療法人社団新樹会豊嶋歯科医院　**豊嶋　健史**

S-3：骨質と間葉系幹細胞からみた上顎臼歯部の口腔インプラント治療
岡山大学大学院医歯薬学総合研究科咬合・有床義歯補綴学分野　**秋山　謙太郎**

特別講演　11:00～11:50

「安全な口腔インプラント治療のための、鼻・副鼻腔の解剖・機能・治療」

座長：**管野　貴浩**（島根大学医学部歯科口腔外科学講座）

島根大学医学部耳鼻咽喉科・頭頸部外科学講座　**坂本　達則**

ランチョンセミナー **12:10～13:00**

「u-HA/PLLA生体吸収性材料が口腔インプラントに貢献できること」

香川大学医学部歯科口腔外科学講座　**助川 信太郎**

専門医教育講座 **13:10～14:20**

「超高齢社会のインプラント治療－ライフステージに則した医療従事者としての対応－」

座長：**小室　暁**（大阪口腔インプラント研究会）

岡山大学学術研究院医歯薬学域インプラント再生補綴学分野　**窪木 拓男**

閉会式 **15:15～15:20**

B会場

専門歯科技工士教育講座 **9:00～10:30**

「IOSとインプラント技工」

座長：**栗原 一雄**（埼玉インプラント研究会）

日本歯科先端技術研究所　**岸　民祐**

一般口演①：基礎研究・臨床研究 **13:15～14:05**

座長：**石田 雄一**

O-1：上顎癌に対する前腕皮弁と広範囲顎骨支持型装置を用いた再建の有用性

島根大学医学部歯科口腔外科学講座　**辰巳 博人**

O-2：インプラント治療における下顎臼歯部の解剖学的検討

島根大学医学部歯科口腔外科学講座　**恒松 晃司**

O-3：光学印象と3Dプリンターを用いたインプラント埋入精度向上のための取り組み

香川大学医学部附属病院歯・顎・口腔外科　**正木 拓海**

O-4：操作・保持性を有する炭酸アパタイト・コラーゲンスポンジの開発と骨再建への応用

徳島大学大学院医歯薬学研究部口腔外科学分野　**秋田 和也**

O-5：埋入トルクの積算値による新規インプラント初期固定評価の試み
　　：ウシ肋骨を用いた予備的検討

広島大学大学院医系科学研究科先端歯科補綴学　**泉川 知子**

一般口演③：その他 **14:30～15:10**

座長：**助川 信太郎**

O-12：不均衡データへの対応を行ったスクリュー緩み検出AIモデルの検証

香川大学医学部歯科口腔外科学講座 **助川 信太郎**

O-13：Bone JによるMDCT画像の顎骨内骨梁構造解析の検討

昭和大学歯学部口腔病態診断学講座歯科放射線医学部門 **池田 昌平**

O-14：抗血栓薬を服用中の患者に対しボーンアンカードブリッジを行った１症例

中国・四国支部 **下野 賢吾**

O-15：口腔上皮細胞とマクロファージにおけるCandidalysin誘導性炎症関連因子の産生性について

徳島大学病院口腔インプラントセンター **西川 泰史**

C会場

専門歯科衛生士教育講座 **9:00～10:30**

「歯科衛生士のための外科手技の基本」

座長：**木村 英一郎**（日本歯科先端技術研究所）

徳島大学大学院医歯薬学研究部特命教授 **宮本 洋二**

一般口演②：症例報告 **13:15～14:15**

座長：**友竹 偉則**

O-6：広範囲顎骨支持型装置および補綴にて咬合再建を行った下顎骨薬剤関連顎骨壊死の一例

島根県立中央病院歯科口腔外科 **狩野 正明**

O-7：顎顔面外傷における広範囲の骨欠損に対する皮質骨ブロック移植の工夫

香川大学医学部歯科口腔外科学講座 **中川 健**

O-8：即時荷重インプラントを適用した上顎全部欠損患者の長期経過報告

岡山大学病院 **中野 浩輔**

O-9：スロープ形状プラットフォームインプラントの頬側骨縁下埋入により
インプラント周囲炎のリスクを低減する工夫

中国・四国支部 **金﨑 伸幸**

O-10：骨髄異形成症候群の患者にインプラント治療を行う際の工夫

岡山大学大学院医歯薬学総合研究科インプラント再生補綴学分野 **窪木 慎野介**

O-11：限局皮膚硬化型全身性強皮症を有する患者への口腔インプラント治療の工夫

岡山大学大学院医歯薬学総合研究科インプラント再生補綴学分野 **土山 雄司**

特別講演

安全な口腔インプラント治療のための、鼻・副鼻腔の解剖・機能・治療

坂本　達則

島根大学医学部耳鼻咽喉科・頭頸部外科

【略歴】

昭和45年（1970年）　７月９日生まれ　奈良県出身
平成１年（1989年）　東大寺学園高等学校卒業
平成７年（1995年）　京都大学医学部卒業
平成７年（1995年）５月～　神戸市立中央市民病院 耳鼻咽喉科研修医・専攻医
平成12年（2000年）４月～　京都大学大学院
平成16年（2004年）４月～　理化学研究所 発生・再生科学総合研究センター
平成18年（2006年）９月～　京都大学 耳鼻咽喉科・頭頸部外科助手・助教
平成28年（2016年）４月～　田附興風会医学研究所 北野病院 耳鼻咽喉科・頭頸部外科副部長
平成31年（2019年）４月～　京都大学 耳鼻咽喉科・頭頸部外科講師
令和２年（2020年）５月～　島根大学 耳鼻咽喉科・頭頸部外科教授

口腔インプラントは、適切な症例、適切な手技、歯科口腔外科医と患者による適切なマネジメントが行われれば意義が大きい治療であるが、様々な合併症が起こりうることも知っておく必要がある。耳鼻咽喉科診療のなかで歯科口腔外科と関連してよく経験する疾患として、歯原性副鼻腔炎（歯性上顎洞炎）がある。その原因としては、根尖病変や歯周病に加えて、インプラント手術によるものもよく知られている。本来は上顎洞に感染が起こっても、上顎洞の線毛機能によって上顎洞自然口を経由して鼻腔内へと排泄される。この排泄能で対処しきれないような感染が上顎洞内に発生している、あるいは上顎洞自然口から鼻腔への出口（Osteometatal complex）の狭窄・閉塞があるときに、上顎洞炎・副鼻腔炎として顕在化する。インプラント関連で感染が起こっているときに、感染源としてインプラントや骨性充填物まで除去してしまう必要があるのか、副鼻腔の開放のみ行えば対処可能なのか、両方を行う必要があるのか、コンセンサスは得られていない。耳鼻咽喉科の立場としては、経鼻内視鏡を用いて副鼻腔を開放する手術（内視鏡下鼻･副鼻腔手術、ESS）は広く行われている手術ではあるが、眼窩合併症や頭蓋底損傷に注意しなければならない手術であることから、選べるものなら症例を選びたい。歯原性副鼻腔炎のマネジメントについて、議論したい。

口腔インプラントにともなう神経損傷は、下歯槽神経に対するものが有名であるが、希に上顎でも起こりうる。前上歯槽神経やその関連する神経には走行にバリエーションがあることから、CTを用いてこれらを認識する方法についても述べる。

シンポジウム　S-1

ラテラルアプローチを用いた上顎洞底挙上術による上顎臼歯部インプラント治療Up Date

Up to date of implant treatment for upper molar region using sinus floor augmentation by lateral approach

高橋　哲

東北大学大学院顎顔面口腔再建外科学分野名誉教授
（一財）脳神経疾患研究所附属南東北福島病院口腔外科

Professor Emeritus, Division of Oral and Maxillofacial Reconstructive Surgery, Tohoku University Graduate School of Dentistry
Director, Oral and Maxillofacial Surgery, Southern Tohoku Fukushima Hospital

【略歴】
1983年　東北大学歯学部卒業
1987年　東北大学大学院歯学研究科修了（口腔外科学専攻）
1987年　米国南カリフォルニア大学、
　　ロンドン大学ユニバーシティーカレッジ留学
1990年　東北大学口腔外科学第二講座助手
1994年　秋田大学医学部歯科口腔外科助手、翌年講師昇任
2000年　九州歯科大学口腔外科学第二講座（後口腔顎顔面外科学講座形態機能再建学分野に名称変更）教授
2012年　東北大学大学院歯学研究科口腔病態外科学講座顎顔面・口腔外科学分野教授
2014年　東北大学病院副病院長および総括病院長併任
2022年　東北大学名誉教授（顎顔面口腔再建外科学分野）
2022年　一般財団法人脳疾患研究所附属南東北福島病院口腔外科部長

【社会活動】
Asian Association of Oral and Maxillofacial Surgeons（アジア口腔顎顔面外科学会）エグゼクティブディレクター
International Association of Oral and Maxillofacial Surgeons（国際口腔顎顔面外科学会）アジア代表理事
（公社）日本口腔外科学会理事
ITI Fellow

ラテラルアプローチによる上顎洞底挙上術は上顎臼歯部のインプラント治療において最も多く適応されており、また最もエビデンスのある骨造成法として知られている。リスクファクターとして上顎洞の形態、隔壁の有無、上顎洞粘膜の状態、上歯槽動脈の位置と共に術者の外科手技が挙げられる。移植材料にはこれまで顆粒状の骨補填材が用いられてきたが、近年は顆粒状ではなく、スポンジ状、ディスク状、フェルト状など形状のことなる骨補填材がもちいられている。リン酸オクタカルシウム・コラーゲン複合体（OCP/Col）であるボナーク®（Bonarc®）はスポンジ・フェルト状であり、操作性が極めてよく、上顎洞粘膜のPerforationに対しても対応が可能で上顎洞底挙上術に対して極めて有効で、画期的な骨補填材として注目されている。今回の講演ではこれまでの上顎洞底挙上術に用いられてきた骨補填材の変遷をレビューをおこない、スポンジ・フェルト状の補填材、ボナーク®を用いたラテラルアプローチによる上顎洞底挙上術について最新の知見を交えながらお話しする。

シンポジウム　S-2

上顎洞への侵襲を最小限にとどめるインプラント治療

豊嶋　健史

医療法人社団新樹会豊嶋歯科医院

【略歴】
2001年　九州大学歯学部卒業 歯科医師免許取得
2005年　九州大学歯学部歯学研究院卒業 歯学博士取得
2005-2007年　ドイツ、エアランゲン＝ニュルンベルグ大学口腔外科 留学（リサーチフェロー）
2007-2009年　ドイツ、ヨハネス＝グーテンベルグ大学マインツ口腔外科 留学（リサーチフェロー、ITI クリニカルスカラー 2007, 2008）
2009-2015年　九州大学病院顎顔面口腔外科 助教
2015年-現在　医療法人社団新樹会豊嶋歯科医院 勤務、香川大学医学部口腔外科 非常勤講師
2016-2023年　神奈川歯科大学大学院高度先進口腔医学講座インプラント・歯周病学分野 客員教授

【学会資格】
日本口腔インプラント学会 専門医
日本口腔外科学会 専門医
日本口腔科学会 認定医
日本補綴歯科学会 認定医

上顎臼歯部のインプラント治療では、上顎洞へのアプローチ法により患者の負担や治療方針が大きく異なる。治療法を選択する際には、パノラマX線写真やCTによる診断を基礎にして、自然孔の状態を含む上顎洞の形態、上顎洞底部から歯槽骨頂までの既存骨の厚み、上顎洞底部の隆起、後上歯槽動脈の走行、歯槽骨の形態が指標となる。上顎洞粘膜の肥厚や副鼻腔炎の既往の確認も必要であろう。その上で演者は、医療安全の観点から急性上顎洞炎やインプラント体の迷入といったトラブルを回避するために、患者の負担に直結する上顎洞への侵襲を最小限にとどめ、できるだけ術者依存的ではないクレスタルアプローチを中心に治療法を選択している。また、インプラント治療の早期の失敗を避けるために、初期固定の獲得、Bone Implant Contact、上顎臼歯部の粘膜の厚みを考慮してインプラント体を選択する。

演者は抜歯の際に、後々のGBRを回避もしくは規模を縮小するために、歯槽骨の吸収を抑制する歯槽堤温存術（ARP）を行うことが多い。通常は、抜歯窩に骨補填材を充填し歯周保護材料などで被覆する。GBRにおいては、元来の歯槽骨の形態回復を主目的とする。理由は、ほとんどの症例において、元来の形態を回復し周囲組織との連続性を獲得する内側性GBRで十分だからである。

本発表では、ARPを活用することで上顎臼歯部欠損に対して大規模な上顎洞底挙上術を回避もしくはクレスタルアプローチで対応した症例や、ショートインプラントの適用と限界を示唆する症例、内側性GBRを行なった症例を供覧する。上顎洞への侵襲を最小限にとどめ可能な限り術者依存的ではない治療法を選択することで、私たち臨床医はより地に足のついた治療を展開でき、インプラント治療の医療安全を実践できる。

シンポジウム　S-3

骨質と間葉系幹細胞からみた上顎臼歯部の口腔インプラント治療

秋山　謙太郎

岡山大学大学院医歯薬学総合研究科
咬合・有床義歯補綴学分野

【略歴】
2001年　岡山大学歯学部卒業
2005年　岡山大学大学院医歯薬学総合研究科　顎口腔機能制御学分野　卒業
2006年　南カルフォルニア大学　CCMB　Postdoctoral fellow
2009年　南カルフォルニア大学　CCMB　Research associate
2012年　岡山大学大学院医歯薬学総合研究科　インプラント再生補綴学分野　助教
2014年　岡山大学病院　歯科・口腔インプラント科部門　講師
2024年　岡山大学大学院医歯薬学総合研究科　咬合・有床義歯補綴学分野　教授

本講演では、上顎臼歯部のインプラント治療を、バイオロジカルな観点から再考し、特に間葉系幹細胞（MSC）の機能に焦点を当てて紹介します。インプラント治療において、局所の骨質や骨再生能力は、治療の成否や予後を左右する非常に重要な要素です。上顎骨は骨密度が低く、インプラントの初期固定や骨再生に不利な点が指摘されています。一方、下顎骨は骨密度が高く、初期固定が安定しやすいだけでなく、長期的な安定性も高いことが報告されています。臨床的には、よく知られている「軟らかい骨質は吸収されやすい」という概念が、特に上顎臼歯部において顕著に当てはまります。また、別の生物学的視点から見れば、上顎と下顎の骨に存在するMSCの機能の違いや、加齢に伴うMSC機能の変化が、このような部位特異的な差を生んでいる可能性があります。加えて、上顎臼歯部は解剖学的な構造上、清掃性が低いため、インプラント周囲炎のリスクが高くなりがちです。この際、慢性炎症によって分泌される炎症性サイトカインがMSCの機能に影響を及ぼし、インプラントの成功に悪影響を与えている可能性も考えられます。一方、下顎骨は膜性骨化の特性により、骨再生が比較的速やかに進行することが確認されており、即時荷重インプラントが成功しやすいことが臨床的に示されています。下顎ではインプラントの術後安定性も高く、予後が良好である点が特徴です。本講演では、演者がこれまで携わってきた間葉系幹細胞の研究を基に、特にMSCの機能発現や加齢に伴う変化がインプラント治療にどのような影響を与えるのかを探ります。その中で、骨造成や炎症管理を含む多角的な治療戦略を考察し、上顎臼歯部におけるインプラント治療の課題に対する理解を深め、臨床における実践的な視点を提供できればと考えています。

専門医教育講座

超高齢社会のインプラント治療

－ライフステージに則した医療従事者としての対応－

Oral implant treatments in super aging society

- Different medical purposes of oral implant treatments according to various life stages -

窪木　拓男

岡山大学学術研究院医歯薬学域インプラント再生補綴学分野

Takuo Kuboki

Department of Oral Rehabilitation and Regenerative Medicine, Okayama University Faculty of Medicine, Dentistry and Pharmaceutical Sciences

【略歴】

2023-現在：(公社)日本補綴歯科学会　理事長
2023-現在：岡山大学病院　歯科系代表副病院長
2023-現在：岡山大学　副理事（研究基盤担当）
2022-現在：ITI Educational Delegate, ITI Section Japan
2017-現在：日本学術会議　連携会員
2012-2015：岡山大学　歯学部長
2003-現在：岡山大学大学院医歯薬学総合研究科　教授

我々口腔インプラント専門医は、口腔インプラント治療を毎日患者に施しているが、その治療がどの様な効果を患者に及ぼしているのかは十分認識していないことが多い。たとえば、中高年から要支援・要介護認定に至る前の時期では、補綴歯科治療の主眼は、口腔関連QoLの向上はもとより、介護予防、フレイル予防、認知症予防であり、歯列欠損の修復治療による口腔機能の維持は多様な食物や栄養素を摂取するという観点から重要な意味があるだろう。

一方、日常生活動作がまだまだ保たれている要支援・要介護高齢者（前期）においては、歯列欠損の修復処置に加えて、機能訓練としての広義の摂食嚥下リハビリテーションが重要な意味を持つことになる。また、日常生活動作が低下した要介護高齢者（後期）においては、食環境の調整や各種補助栄養の導入、本人や家族の死生観に対する意思確認が必要な場合が出てくる。このような介護現場では、これまで役立ってきた口腔インプラント義歯が患者の人生の質を低下させない様に、十分な配慮が必要である。また、要介護現場における口腔インプラント義歯の有効利用という観点は最近緒についたばかりである。

本講演では、地域在住高齢者に対する大規模疫学調査や要支援・要介護高齢者を対象とした観察研究の成果についてご紹介したい。これらの臨床エビデンスをライフステージに合わせて読み解くことにより、我々口腔インプラント専門医の医学的、社会的な責務が、どのライフステージにおいても甚大であることを訴えたい。

専門歯科衛生士教育講座

インプラント手術とその併発症・トラブル

宮本　洋二

徳島大学大学院医歯薬学研究部特命教授

【略歴】
1983年　徳島大学歯学部卒業
1987年　徳島大学大学院歯学研究科修了
1987年　徳島大学歯学部助手（口腔外科）
1992年　徳島大学歯学部附属病院講師（口腔外科）
2003年　秋田大学医学部附属病院歯科口腔外科長・助教授
2005年　秋田大学医学部附属病院歯科口腔外科長・教授
2007年　徳島大学大学院医歯薬学研究部口腔外科学分野教授
2019年　徳島大学歯学部長（～2021年）
2024年　徳島大学名誉教授
　　徳島大学大学院医歯薬学研究部 特命教授
【賞罰】
2019年　内閣府　日本オープンイノベーション大賞選考委員会特別賞

インプラント治療は、歯科医療において欠かせない治療オプションの１つとなっています。皆さんの勤務先でも多くのインプラントが行われていることでしょう。インプラント治療は口腔外科と補綴、歯周治療などの複合的な治療のため、時には生命にかかわる医療事故、トラブルが生じます。しかし、個人の歯科医院ではこのようなトラブルに遭遇する機会は少なく、そのため、実際に遭遇した時には歯科医師は慌ててしまって十分に対処できないことが多いのです。そんな時に歯科医師がすぐに相談でき、最も頼りにしているのは、当事者である自分よりも冷静な判断ができる歯科衛生士の皆さんです。よって、緊急事態に備えて、どのような併発症・トラブルが起こりうるのかを知っておくことは重要です。

トラブルでは用語の定義が重要ですので、最初に用語の整理をしておきます。医療事故とは、「医療に関わる場所で、医療の全過程において発生する全ての人身事故（患者だけでなく、医療従事者も含まれる。）」を指します。すなわち、医療事故には、医療従事者に責任がある事例も、責任がない事例も含まれます。医療従事者に過失がある場合を医療過誤と呼び、患者に損害が生じれば賠償責任が生じます。その中で、合併症、併発症、偶発症はさらに紛らわしい用語です。日本歯科医学会は、合併症は「ある病気が原因となって起る別の病気」、併発症は「手術や検査等の後、それらが元になって起こることがある症候あるいは事象」、偶発症は「手術や検査等の際、偶然に起こった症候あるいは事象で、因果関係がないか、不明なもの」と定義しています。

インプラント手術に関連する併発症・トラブルの多くは神経損傷や上顎洞への迷入、出血、さらには誤飲や誤嚥です。本口演では、インプラントの外科手術を解説すると共に、私が経験したインプラントの併発症・トラブルを紹介し、それらに対する対処法・予防法を一緒に考えたいと思います。

IOSとインプラント技工

岸　民祐
日本歯科先端技術研究所

【略歴】
1981年　日本歯科大学新潟歯学部　卒業
1986年　イエテボリ大学インプラントコース受講
1988年　Dr.キルシュ　ＩMGインプラント受講
1993年　Academically best dentist of the year選出
1998年　医療法人社団ティース　プラザ歯科　開業
【インプラント学会】
1987年入会
指導医
理事、評議員、各種委員会委員、中四国支部長

歯科界でも、コンピューターを使用した治療が多くみられるようになり、特に近年、口腔内スキャナー（Intra Oral Scanner. 以後IOS）が注目を集めている。健康保険でも「光学印象」として、診療報酬点数も100点が付与されることになり、スキャナーを使用してCAD/CAMインレー等が作成可能となった。しかし、この100点は従来の印象採得（64点）＋咬合採得（18点）に18点の加算がされただけであり、高額な機材の購入では採算が取れにくいと思われる。つまり、現時点では健康保険外の自費治療に特化した機器であると言える。そこで筆者はIOSの利点を生かし、インプラント上部構造作成や他の自費治療の補綴物作成に使用し、良い結果を得ており、同じような考えの歯科医師も今後、増えていくと思われるので技工士サイドでもこのIOSについて考慮しておかなければならないだろう。

今回は、すでに導入されている方には初歩的過ぎるかもしれないが、このIOSの概略等をお話しし、今後の参考にしていただければ幸甚である。

最後に、この専門歯科技工士の資格について、よくなんのメリットがあるのかと聞かれる。我々歯科医師においては患者さんが指導医、専門医をインターネットで探して来院される時代になったが、技工についても、どうせインプラントの技工を頼むなら、インプラント学会の専門歯科技工士の方にお願いしたいものである。資格をお持ちの方はどんどん有用な肩書きとして、アピールし、学会としても専門技工士の方々を会員の先生方に知らしめていただきたいものである。

ランチョンセミナー

u-HA/PLLA生体吸収性材料が口腔インプラントに貢献できること

助川 信太郎
香川大学医学部歯科口腔外科学講座

【略歴】
2006年　九州歯科大学歯学部歯学科卒業
　　香川県立中央病院歯科口腔外科初期研修医
2007年　東海大学歯科口腔外科入局　麻酔科，救命救急科研修
2008年　松和会池上総合病院歯科口腔外科勤務
　　東京歯科大学　歯科麻酔科　専修科生
2009年　香川県立中央病院歯科口腔外科　後期研修医
2011年　香川県立中央病院歯科口腔外科　医員
2014年　岡山大学大学院医歯薬学総合研究科
　　歯科麻酔・特別支援歯学分野修了（歯学博士）
2014年　香川県立中央病院歯科口腔外科　医長
2018年　岡山大学大学院医歯薬学総合研究科口腔病理学分野　博士研究員
2020年　香川県立中央病院歯科口腔外科　部長
2022年　香川大学医学部歯科口腔外科学講座　准教授
【研究歴】
2010年～2014年　岡山大学大学院医歯薬学総合研究科　宮脇教授研究室でデクスメデトミジンの薬理作用について研究
2018年～現在　岡山大学大学院医歯薬学総合研究科　客員研究員として長塚教授研究室でハイドロキシアパタイトの生態親和性に関する研究に従事
【資格等】
公益社団法人日本口腔外科学会指導医
NPO法人日本口腔科学会指導医
日本がん治療認定医機構　がん治療認定医（歯科口腔外科）
公益社団法人日本顎顔面インプラント学会　顎顔面インプラント専門医
【受賞歴】
The 18th Annual Meeting of The Japanese Academy of Maxillofacial Implant: English Session Best Award

吸収性材料は、顎顔面外科領域だけでなく多くの分野で臨床に使用応用されており、近年の骨接合を伴う外科治療には必須の材料となっている。従来はポリL乳酸（PLLA）からなる材料が使用されていた。しかしながら、多くの研究開発がなされ現在では生体活性を有する吸収性材料を使用することができる。生体吸収性材料では、従来のPLLAに吸収性のバイオセラミックスの一種である未焼成ハイドロキシアパタイト（u-HA）粒子を加えたu-HA/PLLA複合体から構成される。

これらの特徴は、

1）力学的特性；力学的特性が強化され、ヒト皮質骨に近い剛性を有する。
2）分解吸収性；安全で確実な完全分解吸収能を有する
3）骨伝導性と骨置換性；分解吸収の進行に伴って骨接合材の周囲に新生骨が形成され、骨孔が残ることなく新生骨によって全置換される
4）生体骨との結合性；周囲生体骨と直接結合能を有する
5）生体適合性および安全性；非焼成の吸収性HAにより生体との親和性が高く、周囲組

織に過剰な炎症反応を惹起しない。

６）X線造影性；HAがX線不透化でありX線不透過であるために、これまでの生体吸収性プレートシステムと異なりCTで良く描出・評価が可能であり、アーチファクトを生じない

以上のように、生体で使用される材料としてはその有用性が極めて高い。

そのような有用な生体吸収性材料は、口腔インプラント治療のインプラント前外科として応用されている下顎皮質骨を用いたブロック骨移植の固定材料として非常に有用である。本手法は、広範囲萎縮歯槽骨に対して確実な骨造成が可能であり高い生体親和性と骨新生誘導能を有しており骨造成手術に有用な生体活性吸収性人工材料である。

そこで本セミナーでは、われわれのインプラント前外科としての本材料の臨床的有用性に関して、その物性と特徴および特長について解説させて頂き、参加頂く先生方の日常臨床の一助となれれば堪能です。

一般口演

O-1

上顎癌に対する前腕皮弁と広範囲顎骨支持型装置を用いた再建の有用性

○辰巳 博人[1,2)]，狩野 正明[3)]，恒松 晃司[1,2)]，管野 貴浩[1,2)]
1）島根大学医学部歯科口腔外科学講座
2）島根大学医学部附属病院顎顔面インプラントセンター
3）島根県立中央病院歯科口腔外科

Feasibility of reconstruction using forearm flap and bone-anchored device placement in wide edentulous area with prosthesis for maxillary cancer

○TATSUMI H[1,2)]，KARINO M[3)]，TSUNEMATSU K[1,2)]，KANNO T[1,2)]
1）Department of Oral and Maxillofacial Surgery, Shimane University Faculty of Medicine
2）Oral and Maxillofacial Implant Center, Shimane University Hospital
3）Department of Oral and Maxillofacial Surgery, Shimane Prefectural Central Hospital

Ⅰ目的： 上顎癌において上顎の部分切除を伴う根治腫瘍切除では，鼻咽腔と口腔の連続による嚥下，構音，咀嚼障害などの顎口腔機能に著しい障害が生じる．近年では，各種有茎または遊離皮弁を用いた再建手術の発達により，嚥下，構音障害は大きく改善されるようになった．一方，咀嚼機能に関しては，各種皮弁による再建ではその可動性からこれまで行われてきた顎補綴による機能回復が困難であることが多かった．しかし，2012年に保険収載された広範囲顎骨支持型装置を応用することで腫瘍をはじめとした，外傷や炎症など広範な組織欠損を生じた症例の嚥下，咀嚼などの口腔機能回復が可能となり良好な結果を得られるようになってきた．

そこで，今回われわれは，上顎癌に対する上顎部分切除と尺側または撓側前腕皮弁による再建症例において，広範囲顎骨支持型装置の有無による顎口腔機能の回復への有用性を評価したので報告する．

Ⅱ対象および方法： 当科にて2018年から2022年までの過去５年間に，上顎癌に対し上顎部分切除を行い尺側または撓側前腕皮弁による再建のみ行った症例（再建群）の７例（男性：２例，女性：５例，平均年齢71.4歳）と，前腕皮弁と広範囲顎骨支持型装置による再建を行った症例（補綴群）の３例（男性：３例，平均年齢72.7歳）を対象とした．評価項目ならびに方法は，原発部位，病気分類，術後の残存歯数，口腔機能検査（口腔細菌数，口腔水分計，咬合力，舌圧，咀嚼機能，嚥下機能）を測定した．なお，補綴群においては広範囲顎骨支持型装置による治療前と治療後で口腔機能検査の測定を行い，それぞれ補綴群治療前，補綴群治療後として評価を行った．２群間比較は，再建群と補綴群治療前はマンホイットニーのU検定，再建群と補綴群治療後は残存歯数を調整し共分散解析を用いた．

Ⅲ結果： 再建群と補綴群の平均残存歯数はそれぞれ16.9本と1.7本であった．再建群：補綴群治療前：補綴群治療後の平均咀嚼力（mg/dl）はそれぞれ，207.9：30.3：11.7，平均咬合力（N）は444.8：11.7：135.3であった．再建群と比較し補綴群治療前では咬合力，咀嚼力は有意に低かった（$P<0.05$）．一方，再建群と補綴群治療後では咬合力，咀嚼力ともに有意差を認めなかった（$P\geq0.05$）．

Ⅳ考察及び結論： 上顎部分切除を行った症例に対し，前腕皮弁と広範囲顎骨支持型装置による顎口腔機能再建は咬合力と咀嚼力の回復に大きく寄与した．

倫理審査委員会番号11000631承認 承認番号20160401-1号

O-2

インプラント治療における下顎臼歯部の解剖学的検討

○恒松 晃司，辰巳 博人，管野 貴浩
島根大学医学部歯科口腔外科学講座

Anatomical analysis of posterior mandible in dental implant treatment

○TSUNEMATSU K, TATSUMI H, KANNO T
Department of Oral and Maxillofacial Surgery Shimane University Faculty of Medicine

Ⅰ目的： 多くの施設からインプラント治療について臨床統計が報告されているが，ほとんどの施設で埋入部位は下顎臼歯部が４～５割程度とされている．近年，トップダウントリートメントのためガイデッドサージェリーが行われることが多いが，下顎臼歯部は舌下動脈やオトガイ下動脈，下顎管により埋入位置が制限され，また，開口量によってはサージカルステントの使用が困難となる場合があるため，治療時に制限の多い部位となる．今回，下顎臼歯部のインプラント治療の一助とすることを目的に下顎第一大臼歯部にインプラント治療を計画した症例について，下顎骨の形態，下顎骨に対するインプラントの埋入位置，インプラント体の先端に対する下顎骨舌側外縁の位置と下顎管の位置，開口量について評価を行ったので報告する．

Ⅱ材料および方法： 2019年８月から2024年５月に下顎第一大臼歯部にガイデッドサージェリーでインプラントを埋入した42例（男性14例，女性28例，平均年齢63.4歳）について，サージカルガイドを作成した際のCT画像（coronal像）で ①MarcOuirynenの下顎骨の形態分類，②下顎骨の頬舌的幅径，③歯槽部の頬舌的幅径，④下顎骨正中に対する頬舌的な埋入位置，⑤歯槽部正中に対する頬舌的な埋入位置，⑥インプラント先端に対する下顎管の水平的位置，⑦インプラント先端に対する下顎管の垂直的位置，⑧インプラント先端に対する下顎骨舌側外縁の位置，⑨最大開口時の下顎第一大臼歯部の歯槽頂から対合歯までの距離について評価した．

Ⅲ結果： ①42例中38例で舌側が下顎舌側穿孔のリスクとなる凹状だった．②平均14.15mm．③平均9.46mm．④平均0.60mm舌側に変位していた．⑤平均0.97mm頬側に変位していた．⑥42例中39例でインプラント体の直下に下顎管が位置していた．⑦平均6.21mm．⑧平均4.39mm．⑨平均40.7mm．

Ⅳ考察および結論： 下顎骨の形態は約９割で下顎舌側穿孔のリスクとなる凹状で，また，ほとんどの症例でインプラント体の直下に下顎管が位置していた．ガイデッドサージェリーを行う際，開口量は埋入部位に40mm以上あることが推奨されるが，50%が40mm未満だった．下顎臼歯部は，サージカルステントを適切に使用できない場合が多くあり，また，誤ったドリリングやインプラントの埋入で高いリスクがあることが示唆された．

O-3

光学印象と3Dプリンターを用いたインプラント埋入精度向上のための取り組み

○正木 拓海，助川 信太郎，阪地 澪奈，髙國 恭子，蓮井 友統，
中井 康博，中井　史，三宅　実
香川大学医学部附属病院歯・顎・口腔外科

Efforts to improve the accuracy of implant placement using optical impressions and 3d printing technology

○MASAKI T, SUKEGAWA S, SAKAJI M, TAKAKUNI K, HASUI Y, NAKAI Y, NAKAI F, MIYAKE M
Department of Oral and Maxillofacial Surgery, Kagawa University Hospital

Ⅰ目的：　従来，模型上でCT撮影用ステントを作成後，CT撮影によりインプラントの埋入位置を確認・調整し，最終的に埋入を行っていた．しかし，従来法では印象採得やステントの作製に術者の技量が大きく依存し，作成段階では骨量や神経との位置関係が不明瞭であるという課題があった．本研究では，アルジネート印象の代わりに光学印象（Primescan，デンツプライシロナ）を用い，得られたSTLデータとCTのDICOMデータを統合し，シミュレーションを行うことで，インプラント手術の精度を向上させる新たなプロトコルを検討することを目的とする．

Ⅱ症例の概要：　本研究では，従来のアルジネート印象を用いた方法と比較して，光学印象により取得されたSTLデータとCTのDICOMデータを組み合わせ，インプラントシミュレーションソフトを使用したステントの設計および3Dプリンター（From3B+，fromlabs）を用いたステント作成手法を採用した．これにより，精密なシミュレーションの埋入位置がステントに再現され，従来法に比べ，より正確なインプラント治療の提供が実現した．

Ⅲ考察および結論：　光学印象と3Dプリンティング技術の導入により，アルジネート印象の必要がなくなり，模型作製に要する時間を短縮できた．また，光学印象を用いることで印象精度の均一化し，埋入位置の精度が向上し，手術の安全性が改善された．ステントの適合が向上し，患者の快適性向上と医療従事者の負担軽減も確認され，今後のインプラント治療におけるデジタル技術の応用可能性が示唆された．光学印象とCTデータを組み合わせたシミュレーションによるインプラント埋入プロセスは，従来の模型を使用した方法と比較して，精度の向上と技工作業の効率化が図れることが確認された．3Dプリンティング技術を活用したステント作製は，臨床での実用性が高く，デジタル技術を活用したインプラント治療の発展に寄与することが期待される．

（治療はインフォームドコンセントを得て実施した．倫理審査委員会番号平成29-196）

O-4

操作・保持性を有する炭酸アパタイト・コラーゲンスポンジの開発と骨再建への応用

○秋田 和也，福田 直志，髙丸 菜都美, 工藤 景子，栗尾 奈愛
徳島大学大学院医歯薬学研究部口腔外科学分野

Fabrication of carbonate apatite and collagen sponge with excellent handling performance and retention ability and application of bone reconstruction using

○AKITA K, FUKUDA N, TAKAMARU N, KUDOH K, KURIO N
Department of Oral Surgery, Institute of Biomedical Sciences, Tokushima University Graduate School

Ⅰ目的： われわれは生体内で吸収されて骨に置換する炭酸アパタイト（CAp）顆粒の人工合成に成功した．本品は臨床治験を経て，2018年よりサイトランス®グラニュールとして市販されているが，顆粒状のため，術中や術後に顆粒の飛散や移動などの問題がある．そこで，われわれはCAp顆粒の操作性と形態保持性の向上のため，CApをコラーゲンと複合化することにより，CAp・コラーゲンスポンジを開発し，その物性の評価と骨欠損部での骨再生を組織学的に評価したので報告する．

Ⅱ材料および方法： ３％コラーゲン溶液とCAp顆粒（平均粒径300-600μm）を重量比（７：３）で混合し，ディスク状のモールドに填入後，液体窒素にて急速凍結し，-70℃で24時間凍結乾燥を行い，155℃で24時間熱架橋を行うことで，スポンジ状のCAp・コラーゲン複合体を開発し，物性を評価した．ラット頭蓋骨にφ９mmの骨欠損を作製，CAp・コラーゲンスポンジとCAp顆粒をそれぞれ埋植し，埋入２，４週で摘出し，骨欠損部の骨新生について組織学的に評価した．

Ⅲ結果： 作製したCAp・コラーゲンスポンジは，臨床応用に十分な弾性を示し，走査型電子顕微鏡による形態観察で，CAp顆粒はコラーゲン線維と密に結合し，多孔性の構造が保たれていた．動物実験により，埋入２週でCAp顆粒単独群は術後に顆粒が移動しているのに対して，埋入４週でもCAp・コラーゲンスポンジは骨欠損内に顆粒が保持されていた．また，CAp・コラーゲンスポンジは顆粒単独群と同等の骨形成を認めた．さらに，CAp・コラーゲンスポンジと顆粒単独群は，既存骨の厚み以上の新生骨が形成された．

Ⅳ考察および結論： 操作性と形態保持性に優れたCAp・コラーゲンスポンジの開発に成功した．CAp・コラーゲンスポンジは顆粒単独群と比較し，骨欠損内にて顆粒を保持出来ていた．さらにCAp・コラーゲンスポンジは顆粒単独群と同等の骨形成を認め，既存骨の厚み以上の新生骨が形成された．以上のことより，CAp・コラーゲンスポンジは骨補填材料として有用な可能性が示唆された．

（動物実験委員会承認　承認番号T29-125号）

O-5

埋入トルクの積算値による新規インプラント初期固定評価の試み：ウシ肋骨を用いた予備的検討

○泉川 知子，土井 一矢，小畠 玲子，若松 海燕，久保 隆靖，津賀 一弘
広島大学大学院医系科学研究科先端歯科補綴学

Novel evaluation of implant primary stability using accumulated insertion torque value measurement: a preliminary in vitro study on bovine ribs

○IZUMIKAWA T, DOI K, KOBATAKE R,WAKAMATSU K, KUBO T, TSUGA K
Department of Advanced Prosthodontics, Graduate School of Biomedical and Health Sciences, Hiroshima University

Ⅰ目的： インプラント埋入時，初期固定の評価は治療計画に大きく関与する．初期固定の評価には埋入トルク値（最大値）および共鳴振動周波数を応用したインプラント安定係数の測定などの方法がある．演者らはインプラント埋入時に発生するトルク値を積算することで個々のインプラント体の形状ならびにサイズに応じて初期固定を評価できる新規評価法を着想した．本研究では，ウシ肋骨に用いてインプラントを埋入する際，発生する埋入トルクの積算値を測定し，初期固定評価方法としての有用性を検討した．

Ⅱ材料および方法： ウシ肋骨ブロック（冷凍保存，未固定）およびチタン製インプラント体（直径4.2mm×高さ10mmテーパード，機械研磨表面）を準備した．ウシ肋骨に1cm間隔で測定部位を設定した後，埋入窩を形成，インプラント体を埋入した．このときインプラントモーターシステムを用いて埋入時に発生する最大トルク値の測定および0.05秒間隔にて経時的に発生するトルク値を測定した．インプラント体埋入後にインプラント安定係数を測定した．埋入時に測定したトルク値の総和を積算値とし，最大トルク値およびインプラント安定係数との間の相関を検討した（n＝17）．またインプラント体を撤去した骨ブロックより脱灰標本を作成，ヘマトキシリン・エオジン染色を行い，組織学的に観察した．

Ⅲ結果： 埋入トルクの積算値は，周囲骨に応じて値が変化していた．相関の検討では，積算トルク値は最大トルク値との間で$r = 0.95$，インプラント安定係数との間で$r = 0.68$であった．また最大トルク値とインプラント安定係数との相関は$r = 0.60$であった．

Ⅲ考察および結論： 埋入トルクの積算値は，最大トルク値と高い相関を認めており，直接的かつ客観的な初期固定評価法としての有用性が示唆された．今後はインプラント体のサイズおよび形状などでの比較検討を行うことで，本法による初期固定評価の有用性を明らかとしたい．

O-6

広範囲顎骨支持型装置および補綴にて咬合再建を行った下顎骨薬剤関連顎骨壊死の一例

○狩野 正明[1,2)]，辰巳 博人[2)]，管野 貴浩[2)]
1）島根県立中央病院歯科口腔外科
2）島根大学医学部歯科口腔外科学講座

A case of medication related osteonecrosis of the jaw at the mandible with occlusal reconstruction with dental implant-supported prosthesis

○KARINO M[1,2)], TATSUMI H[2)], KANNO T[2)]
1）Department of Oral and Maxillofacial Surgery, Shimane Prefectural Central Hospital
2）Department of Oral and Maxillofacial Surgery, Shimane University Faculty of Medicine

Ⅰ目的： 薬剤関連顎骨壊死は，骨粗鬆症や悪性腫瘍の骨転移などに対して用いられるビスフォスフォネート製剤やデノスマブ製剤などの骨吸収抑制薬により発症する．今回われわれは，下顎骨に生じた薬剤関連顎骨壊死に対して下顎骨区域切除を行い，肩甲骨皮弁での再建の後，広範囲顎骨支持型装置および補綴にて良好な咬合再建が得られた症例を経験したので報告する．

Ⅱ症例の概要： 70歳男性．骨粗鬆症に対して2017年２月から最終2019年８月までプラリアを使用した後に，右側下顎骨薬剤関連顎骨壊死を発症し，当科での精査加療をすすめられ2019年11月19日に当科初診した．各種検査を施行し，右側下顎骨薬剤関連顎骨壊死の診断の下手術加療の方針とした．2020年３月に全身麻酔下に右側下顎骨区域切除および顎欠損部に対し肩甲骨皮弁での下顎骨再建術を施行した．術後経過は良好で皮弁は全生着した．同年12月，再度当科に入院し，全身麻酔下に右下42および左下24への広範囲顎骨支持型装置埋入術およびミニプレート抜釘術を施行した．歯槽部歯肉を切開し，口腔内からオトガイ部のスクリューおよびチタンミニプレート二枚を抜去した．移植した肩甲骨は完全に残存骨と生着していた．次いでサージカルステントを装着して埋入位置と方向を確認しながら径2.2mmツイストドリルにて埋入位置をドリリングし，埋入窩を拡大して右下42，左下24へインプラント体（SLActive・4.1×10mm，Straumann，Basel，Switzerland）を合計４本いずれも35Ncmで埋入した．カバースクリューを装着し，吸収性糸にて縫合閉鎖し手術を終了した．術後は創部感染などなく経過は良好で翌日経過退院した．埋入後３か月の待期期間を設けて二次手術を行った．最終補綴物の形態は，片麻痺あり口腔清掃に介助を要すことを考慮し，2021年８月バーアタッチメントを用いた着脱式義歯での最終補綴とした．

Ⅲ経過： 2024年９月（３年１か月後），補綴物の破損や広範囲顎骨指示型装置の周囲歯肉および粘膜に炎症なく経過は良好である．

Ⅳ考察および結論： 下顎骨再建後の咬合再建では，通常の義歯の使用が困難である場合が多いが，広範囲顎骨支持型装置および補綴を用いて咬合再建を行うことで良好な経過が得られた．（治療はインフォームドコンセントを得て実施し，発表についても患者の同意を得た．）

O-7

顎顔面外傷における広範囲の骨欠損に対する皮質骨ブロック移植の工夫

○中川 健，助川 信太郎，中井　史，中井 康博，花井　伶，三宅　実
香川大学医学部歯科口腔外科学講座

Techniques for cortical bone block grafting in extensive bone defects in maxillofacial trauma.

○NAKAGAWA K, SUKEGAWA S, NAKAI F, NAKAI Y, HANAI R, MIYAKE M
Oral and Maxillofacial Surgery, Faculty of Medicine, Kagawa University

Ⅰ目的：　顎顔面外傷は広範囲な骨欠損を伴うことが多い．骨欠損を回復する方法としてインプラント前外科処置が挙げられる．インプラント前外科処置にはオトガイ部や下顎枝前縁からの皮質骨ブロック骨移植や，人工骨やメンブレンを使用した方法，チタンメッシュを使用した腸骨由来の海綿骨・骨髄移植などさまざまな方法が存在している．しかし，インプラント前外科処置の選択基準は厳密には定められていない．今回われわれは転落外傷により上顎前歯部から小臼歯にかけて広範囲の骨欠損をきたした症例に対して，インプラント前外科処置として皮質骨ブロック骨移植を行い，良好な結果が得られたので報告する．

Ⅱ症例の概要：　患者は75歳女性．2022年９月，職場の階段の２階から転落し上顎骨骨折を受傷した．初診時に12から24までの欠損歯を認めていた．翌日，全身麻酔下にて下顎骨正中部骨折，右側 LeFort Ⅰ型骨折，左側 LeFort Ⅱ・Ⅲ型骨折に対して観血的整復固定を行った．その後，部分床義歯にて補綴を行ったが，十分な満足感が得られずインプラント治療を希望された．コンピューターシミュレーションによりインプラント埋入部位を検討したところ23部は歯槽堤の萎縮が著しく約５×12×14mmの骨欠損を認めたため，皮質骨ブロック骨移植を行うこととした．2023年４月に全身麻酔下にてプレート除去手術と同時にオトガイ部より皮質骨ブロック骨（12×14mm）を採取し，23部に骨移植を行った．骨吸収量が少なく，合併症の発生率が少ないというメリットを考慮し皮質骨ブロック骨移植を選択した．約６か月経過した同年10月に12/22/23/24部にインプラント体（Straumann BLT，Switzerland，3.3×12mm/3.3×10mm/4.1×10mm/4.1×10mm）の計４本埋入が可能であった．二次手術を経て，2024年８月にメタルフレームとレジンからなるハイブリッドの上部構造を装着した．

Ⅲ考察および結論：　今回の症例での具体的な工夫は，オトガイ部から採取した皮質骨ブロックを用いた点である．皮質骨ブロック骨移植に利点として，骨吸収量が少ないことや合併症の発生率が低いことが挙げられ，特に広範囲の骨欠損に対して有効であることが示された．従来の腸骨由来の海綿骨・骨髄移植法に比べ，皮質骨ブロックは骨の安定性が高く，治癒の予測性が向上する一方で，硬さがあり血流供給の面で劣るため移植後の再生速度が遅い可能性があるという欠点も考えられる．しかし，この症例ではその欠点を補うために慎重な術前計画と術後管理を行い，良好な臨床結果を得ることができた．インプラント前外科処置の選択基準は欠損範囲や患者の希望などを考慮して個別に決定する必要があるが，本症例で示された方法は今後の参考となる．（治療はインフォームドコンセントを得て実施した．また，発表についても患者の同意を得た．）

O-8

即時荷重インプラントを適用した上顎全部欠損患者の長期経過報告

○中野 浩輔，荒川　光，窪木 拓男
岡山大学病院

A long-term follow-up case of immediate loading implants in an edentulous maxilla.

○NAKANO K, ARAKAWA H, KUBOKI T
Okayama University Hospital

Ⅰ目的：　近年，即時荷重インプラントを用いた治療プロトコルはほぼ確立され，良好な臨床結果が散見される．しかし，本邦において同法の長期予後報告は少ない．そこで今回，傾斜埋入を伴う６本の即時荷重インプラントを適用した全部欠損患者の10年経過症例を報告する．

Ⅱ症例の概要：　患者は55歳女性で，部分床義歯の不具合による咀嚼障害を主訴に2013年７月に来院した．非喫煙者で全身状態に特記事項はなかった．上下顎の残存歯には歯周ポケットが散在し，挺出や傾斜による歯列不正が認められた．患者は強く固定性の補綴装置を希望したため，上顎には即時荷重インプラントを用いたインプラント義歯（ISFP），下顎はブリッジを提案し，同意を得た．そこで歯周基本治療を開始し，同年10月に上顎残存歯14，23を抜歯し，事前の埋入シミュレーションにより作製したサージカルガイドプレートを用いて６本のインプラント体（NobelSpeedy™ Groovyインプラント RPΦ４×18mm，Nobel Biocare，Gothenburg, Sweden）を埋入した．全てのインプラント体で35Ncmの埋入トルク値を得たため，通法に従い暫間補綴装置を装着し即時荷重を行った．そして，清掃性・自浄性，咬合の安定を確認できた翌年６月，チタンベースにハイブリッドレジンを築盛したISFPを装着した．下顎にはブリッジと部分床義歯を装着し，４か月ごとのメインテナンスに移行した．

Ⅲ経過：　患者はさらなる咀嚼機能向上を希望したため，2016年６月に35，36部にもインプラント治療を行った．上顎インプラント治療が終了して10年が経過した現在，レントゲン写真においてもインプラント体周囲や残存歯に異常所見は認めず，獲得した咀嚼・審美機能も継続できている．

Ⅳ考察および結論：　傾斜埋入を伴う即時荷重インプラントでは，清掃性や力学的な問題からインプラント周囲炎に加え，上部構造の破折やスクリューの緩みが中・長期的に一定数観察されることが報告されている．本症例では，１年に１回ISFPを外したクリーニングと摩耗やスクリューのチェックを継続し，生物学的・機械的トラブル発生の回避に努めた．このことが10年の良好な経過と患者の高い満足維持の一助になったと考えている．（治療はインフォームドコンセントを得て実施した．また，発表においても患者の同意を得た．）

O-9

スロープ形状プラットフォームインプラントの頬側骨縁下埋入によりインプラント周囲炎のリスクを低減する工夫

○金﨑 伸幸
中国・四国支部

Clinical application of buccaly subcrestal placement using sloped platform implant in order to reduce the risk of peri-implantitis

○KANASAKI N
Chugoku-Shikoku Branch

Ⅰ目的： インプラント周囲炎の初期段階では，歯肉縁下で辺縁骨が吸収しインプラント頬側のスレッドの一部が骨から露出した後，インプラントのスレッドに沿って感染と骨吸収が進むことが多い．近年，歯槽堤が傾斜した症例のためにスロープ形状プラットフォームインプラント（プロファイルEVインプラントDentsply Sirona社製）が開発され，臨床応用されているが，このインプラントのlower siteを頬側骨縁下に位置付けた埋入を行うことで，埋入後初期の骨吸収によるスレッドの露出を防ぎ，インプラント周囲炎のリスクを低減できると考えられる．今回この方法を用いてインプラント治療を行ったので報告する．

Ⅱ症例の概要： 患者は48歳男性．2021年２月に左上６の欠損に伴う咀嚼障害を主訴として当院を受診した．抜歯窩は完全に治癒しており，治療法について相談した結果，患者はインプラント治療を希望した．

本症例では以下に示すようにスロープ形状プラットフォームインプラントを用いた頬側骨縁下埋入法を実施した．

① 切開剥離後，通法のドリリング
② スロープ形状プラットフォームインプラントのlower siteをインプラント窩の頬側骨辺縁より1.0～1.5mm程度深くなるように埋入する
③ カバースクリューを装着し縫合する

本症例では上顎洞底骨の厚みが薄かったためソケットリフトを行った後にインプラントの埋入を行った．埋入後２年８か月後のCT画像では頬側骨がスロープ形状プラットフォームインプラントのlower siteを覆っておりスレッドの露出は見られず，インプラント周囲組織にも炎症所見は認めない．

Ⅲ考察および結論： 本療法ではインプラント埋入後頬側骨の吸収とスレッドの露出を予測してスロープ形状プラットフォームインプラントのlower siteが約1.5mm骨縁下になるよう埋入した．この方法により埋入後２年８か月時点での頬側骨外へのスレッド露出は起こっていない．本療法では，

・頬側骨吸収による歯肉縁下でのスレッドの骨外露出が起こりにくく，インプラント周囲炎が生じるリスクを低減できる

という利点があると考えられるが，一方欠点として

・やや深めに埋入する必要があるため垂直的な骨量が不足する症例では適応しにくい．
・スロープ形状プラットフォームインプラントにはナロータイプがなく，骨幅が狭い場合は対応できない．

等が挙げられる．また既存の埋入方法であるsubcrestal placementを応用した安全性の高い治療法であり，臨床的意義も高いと考えられる．

（治療はインフォームドコンセントを得て実施した．また，発表についても患者の同意を得た．）

O-10

骨髄異形成症候群の患者にインプラント治療を行う際の工夫

○窪木 慎野介[1,2], 大野 充昭[2], 土山 雄司[1,2], 秋山 謙太郎[3], 窪木 拓男[2]
1）岡山大学大学院医歯薬学総合研究科インプラント再生補綴学分野
2）岡山大学病院歯科・口腔インプラント科部門
3）岡山大学病院歯科・補綴歯科部門

A tip of implant treatment for a patient with myelodysplastic syndrome.

○KUBOKI S[1,2], ONO M[2], TSUCHIYSMS Y[1,2], AKIYAMA K[3], KUBOKI T[2]
1）Department of Oral Rehabilitation and Regenerative Medicine, Okayama University Graduate School of Medicine, Dentistry and Pharmaceutical Sciences.
2）Department of Oral Rehabilitation and Implantology, Okayama University Hospital.
3）Department of Prosthodontics, Okayama University Hospital.

Ⅰ目的： 骨髄異形成症候群（myelodysplastic syndromes：MDS，ICD10コード：D46）は，造血幹細胞腫瘍で，日本では１年間に約6,000人が診断されているが，MDS患者へのインプラント治療の報告はほとんど認められない．本症例では，１歯臼歯欠損に対してインプラント治療を行い，良好な予後が得られたので報告する．

Ⅱ症例の概要： 患者は79歳男性．食事時の25および46の咬合時の違和感を感じていたが，MDSの診断を受けていたため，かかりつけ歯科医院より抜歯とインプラント治療を依頼され，2023年３月に大学病院歯科・口腔インプラント科部門を受診した．既往歴はMDS，高血圧症等である．MDSと診断した担当医より，患者の状態はMDSの国際予後評価システムにおいて「低リスク・予後良好タイプ」であり，術後感染に留意すればインプラント治療に支障はないとの意見を受け，インプラント治療を開始した．外科処置を行う際は，必ず抗菌薬を処方した．2023年５月，CT撮影を行い，2023年６月に46の抜歯を行い，インプラント体（BLT RC 10mm，Straumann，Switzerland）を１本埋入，約４か月後に２次手術を行い，暫間補綴装置を作製した．2023年７月に25の抜歯とリッジプリザベーションを行った．その約６か月後にインプラント体（BLT NC ８mm，Straumann，Switzerland）を埋入し，2024年２月に２次手術，2024年４月に暫間補綴装置を装着した．2024年８月に25・46部に最終補綴装置を装着し，経過観察に移行した．

Ⅲ考察および結論： 咬合付与してから46部は約１年，25部は６ヶ月の経過を観察した．口腔内に異常所見は観察されず，デンタルX線写真においても顕著な骨吸収像やインプラント周囲炎等の異常所見も観察されていない．国際予後評価システムで低リスクと診断されたMDSの患者であれば，一次手術閉創後十分な骨結合期間を与え，術後感染に留意すれば，通常通り口腔インプラント治療を行えることが示唆された．（治療はインフォームドコンセントを得て，実施した．また，発表についても患者の同意を得た．）

O-11

限局皮膚硬化型全身性強皮症を有する患者への口腔インプラント治療の工夫

◯土山 雄司[1)]，下村 侑司[2, 3)]，松永 直也[1)]，窪木 慎野介[1)]，大野 充昭[1, 3)]，窪木 拓男[1, 3)]
1）岡山大学大学院医歯薬学総合研究科インプラント再生補綴学分野
2）岡山大学病院新医療研究開発センター
3）岡山大学病院歯科・口腔インプラント科部門

A tip of dental implant treatment for a patient with limited cutaneous systemic sclerosis.

◯TSUCHIYAMA Y[1)], SHIMOMURA Y[2, 3)], MATSUNAGA N[1)], KUBOKI S[1)], ONO M[1, 3)], KUBOKI T[1, 3)]
1）Department of Oral Rehabilitation and Regenerative Medicine, Okayama University Graduate School of Medicine, Dentistry and Pharmaceutical Sciences.
2）Center for Innovative Clinical Medicine, Okayama University Hospital.
3）Department of Oral Rehabilitation and Implantology, Okayama University Hospital.

Ⅰ目的： 全身性強皮症（以下SSc）は，皮膚，関節および内臓におけるびまん性の線維化，血管異常および免疫異常を特徴とする，原因不明のまれな慢性疾患である．本疾患を有した患者に対するインプラント治療についての世界的な報告は散見されるが，本邦における報告は少ない．本症例では，限局皮膚硬化型全身性強皮症（以下lcSSc）を有する患者に対してインプラント治療を行った結果，良好な経過が得られたので報告する．

Ⅱ症例の概要： 患者は56歳女性．下顎右側小臼歯の破折とそれに伴う可撤性部分床義歯の使用困難，および下顎左側臼歯の動揺に伴う咀嚼障害を主訴に，2020年７月，本大学病院歯科・口腔インプラント科部門に来院した．歯根破折と歯周病に伴う臼歯部咬合支持の喪失により，上顎前歯部ブリッジの動揺と咬合高径の低下を認めた．現病歴にはlcSScおよび関節リウマチがあり，岡山市民病院膠原病・リウマチ内科にて服薬加療中であった．岡山市民病院主治医への対診後，以下の手順でインプラント治療を行うこととした．

①保存困難歯の抜歯，上下可撤性即時部分床義歯の装着
②上顎前歯・小臼歯欠損部へのインプラント体４本の埋入手術
③二次手術，同日即時修復でのプロビジョナルレストレーションの装着
④最終補綴装置の装着

本症例では自己免疫疾患に対して①厳密な感染対策，②骨塩量が低下していると考えられるため免荷期間の十分な確保などの工夫を実施した．十分な抗菌薬の術前投与下でインプラント体を遅延埋入し，一次手術は完全閉創とし，感染防止および十分な骨結合期間の確保を図った．５か月後，二次手術ならびに即時修復処置を行い，機能性，審美性および清掃性を十分に確認した後，最終補綴装置を完成した．１年２か月後，当該インプラント部に異常所見は観察されていない．

Ⅲ考察および結論： 自己免疫疾患患者における口腔インプラントの早期失敗（early failure）は，健康人に比べ高いとされている．本症例では，0.5mm程度の骨縁下埋入に加えて完全閉創を行い，感染やメカニカルストレスのコントロールを行いながら，咬合負荷を与えるまでに十分な骨結合獲得期間を確保した．これらの工夫により，長期服薬コントロール下にあるlcSSc患者においても，インプラント治療を確実に行うことが可能であることが示唆された．もちろん，lcSSc患者においては，疾患自体や服薬により歯周病リスクが高まることが知られているため，インプラント周囲炎を含めた長期慢性炎症のコントロールが必要と考えられる．

（治療はインフォームドコンセントを得て実施した．また，本発表についても患者の同意を得た．）

O-12

不均衡データへの対応を行ったスクリュー緩み検出AIモデルの検証

○助川 信太郎[1,2]，中井　史[1]，中井 康博[1]，雑賀 将斗[1]，中川　健[1]，花井　伶[1]，美濃 佳乃[1]，永田 将太郎[1]，田所 知弥[1]，鳥養 武弘[1]，舛形 裕子[1]，池内 啓介[1]，三宅　実[1]
1）香川大学医学部歯科口腔外科学講座
2）香川県立中央病院歯科口腔外科

Validation of screw loosening detection AI model dealing with imbalanced data

○SUKEGAWA S[1,2], NAKAI F[1], NAKAI Y[1], SAIGA M[1], NAKAGAWA T[1], HANAI R[1], MINO Y[1], NAGATA S[1], TADOKORO T[1], TOROKAI T[1], MASUGATA Y[1], IKEUSHI K[1], MIYAKE M[1]
1）Department of Oral and Maxillofacial Surgery, Kagawa University, Faculty of Medicine
2）Department of Oral and Maxillofacial Surgery, Kagawa Prefectural Central Hospital

Ⅰ目的：　口腔インプラント治療においてカバースクリュー，ヒーリンアバットメントスクリュー，上部構造の締結スクリューと多くのスクリュー操作がある．スクリューの緩みはしばしば臨床で遭遇し，適切な発見は歯科医にとって重要となる．しかしながら，スクリューの緩みを客観的に判断することができる画像診断方法はなく，臨床医のこれまでの経験から体得するのが現状である．
それらの画像診断を行なう補助的診断方法として人工知能（AI：artificial intelligence）の開発が期待されている．しかし，スクリュー緩みの画像データは少なく，多くのデータを必要とするAI深層学習では，不均衡データとなり十分な学習ができず，システム開発に至っていない．そこで，本研究では，不均衡データに対してインプラントスクリューの緩みを検出するAIシステムを構築しその検出パフォーマンスを検証したので概要を報告する．
Ⅱ材料および方法：　対象はパノラマX線画像7,946枚のうちスクリュー緩みを呈した製品に絞った3,928枚のデータ（緩みあり：44枚，緩みなし3,844枚）を対象とした．不均衡データ是正に対してはData augmentationによるOversamplingを選択した．KerasのImageDataGeneratorを使用し１枚の画像から87枚の画像を回転，幅シフト，高さシフト，水平反転をランダムに組み合わせておこなった．CNNはResNet50をもちいて，分類精度ならびにt-SNEによるクラスター分類を行った．
Ⅲ結果：　Data augmentationを行わない群では，緩みありを分類することができなかった．一方で，Data augmentationを行うことで，accuracy 0.9876を達成し，一部ではあるが緩みありを分類することが可能となった．またt-SNEにおいてもクラスターの分離を確認することができた．
Ⅳ考察および結論：　不均衡データに対してオーバーサンプリングによる不均衡の是正を行うことは，インプラントスクリューの緩みを検出する方法としては有用であると考えられた．

倫理審査委員会番号1102承認

O-13

Bone JによるMDCT画像の顎骨内骨梁構造解析の検討

○池田 昌平[1-3)]，新海 正碁[2, 3)]，樋口 敬訓[2, 4)]，荒木 和之[1, 3)]
1）昭和大学歯学部口腔病態診断学講座歯科放射線医学部門
2）日本歯科先端技術研究所
3）関東・甲信越支部
4）中国・四国支部

The Study of Analysis for Intra-mandibular Trabecular Bone Condition on MDCT by Using -Bone J-.

○IKEDA S[1-3)], SHINKAI S[2, 3)], HIGUCHI T[2, 4)], ARAKI K[1, 3)]
1）Showa University, Faculty of Dentistry, Department of Oral Diagnostic Science, Division of Oral Radiology.
2）Japan Institute for Advanced Dentistry
3）Kanto-Koshinetsu Branch
4）Chugoku-Shikoku Branch

Ⅰ目的： 以前より，free down load soft -Bone J-はCT画像上で埋入予定部位を三次元的に抽出し，その骨梁構造を可視化し，さらに骨梁および骨梁間空隙の数値化が可能であることを報告してきた．今回はこれらに検索部位を増やし，骨梁の成熟度を示す一指標とされる異方性度（Degree of Anisotropy：DA）を調べ，より詳細な骨質解析の可能性について検討した．

Ⅱ材料および方法： 症例は，インプラント埋入を目的に本学歯科病院歯科放射線科にて撮影した全23症例63部位である．使用機器はGE Health care Japan社製，Revolution ACTで，撮影条件を140kV，60mA，軸面スライス厚0.625mmで行った．CT画像は，-Image J figi--Bone J- 上で１）Moments of inertia，２）Area/Volume fraction｛骨梁構造の割合（%）｝，３）Thickness｛平均骨梁構造厚（mm）と 平均骨梁構造間隙（mm）｝，４）DAについて計測を行い，顎骨内部の立体的な微細骨梁構造の解析を行った．

Ⅲ結果： DAはArea/Volume fractionとの相関関係が0.525，平均骨梁構造厚では0.526を示した．これに対し平均骨梁間空隙に対しては-0.38であった．MDCTで得られた画像データ上で，DAは総骨梁量と骨梁の厚みとの間に正の相関関係を認め，骨梁間空隙の幅との間には弱い負の相関が認められた．

Ⅳ考察および結論： MDCT画像のBone Jによる海綿骨の形態計測は，全体の骨量のボリュームや骨梁の形態計測と骨梁のDAにある程度の相関を示した．ただ細かく見るとズレがある症例もあった．骨の成熟度合いの一指標としての関連を示唆されているDAを解析することで，埋入予定部位の三次元的な内部骨梁構造のより詳細の把握や埋入後の予後予測の可能性が示唆された．（治療はインフォームドコンセントを行って実施した．また発表についても患者の同意を得た．倫理審査委員会番号16000135承認 倫理委員会承認番号SUDH0068）

O-14

抗血栓薬を服用中の患者に対しボーンアンカードブリッジを行った1症例

◯下野 賢吾，大場 達裕，片山 広大，土屋 崇明，土屋 浩昭
中国・四国支部

A case of bone anchored bridge for a patient on antithrombotic drugs

◯SHIMONO K, OBA T, KATAYAMA K, TSUCHIYA T, TSUCHIYA H
Chugoku-Shikoku Branch

Ⅰ目的： 高齢社会においては，有病者を対象にインプラント治療を行う場面がある．本症例では抗血栓薬服用中の患者に対し，段階的にインプラントを埋入することでボーンアンカードブリッジを作製し，良好な結果を得たので報告する．

Ⅱ症例の概要： 患者は77歳男性，下顎ブリッジの動揺と咀嚼時痛を主訴に2019年２月に当院を受診した．患者は固定式の補綴を希望されたため，ボーンアンカードブリッジを提案し，患者の同意のもと治療を行うことになった．患者は冠動脈ステント留置後４年が経過しており，慢性心不全でバイアスピリンを服用中であった．主治医との対診の結果，治療部位を最小限にし，バイアスピリンを継続下で治療することとなった．初診時，下顎には45，44，43，42，33，34，35を支台にしたフルブリッジが装着されていたが，44，34が歯根破折していたため抜歯し，45，43，42，33，35を支台とした暫間補綴物を作製した．外科的侵襲を最小限にするため手術部位を３ブロックに分けインプラント体を埋入した．2019年５月に46，44部（ともにHelix GM Neodent，ϕ4.3 x 11.5），６月に34部（Helix GM Neodent，ϕ4.3 x 11.5），36部（Helix GM Neodent，ϕ5.0 x 11.5），７月に42，32部（ともにBLT SLActive Straumann，ϕ3.3 x 12）に合計６本のインプラント体を埋入した．10月に２次手術を行い，11月に残存歯の抜歯と同時にプロビジョナルレストレーションを装着した．プロビジョナルレストレーションで機能性，清掃性，審美性を模索した後，2020年５月にスクリュー固定式のボーンアンカードブリッジを装着した．

Ⅲ経過： 2024年８月現在，上部構造装着から４年経過したが口腔内に異常所見はなく，エックス線写真においてもインプラント周囲に顕著な骨吸収などの異常所見は認められなかった．また患者も機能的・審美的に満足しており，良好に使用している．

Ⅳ考察および結論： 本症例では抗血栓薬を服用している患者に対し，段階的にインプラントを埋入することで外科的侵襲を最小限にし，患者の身体的負担を軽減できた．また，戦略的に残存歯を抜歯することで，その後の追加のインプラント治療や再補綴の可能性も低減できたと考える．引き続き定期的な経過観察を行う．（治療はインフォームド・コンセントを得て実施した．また，発表についても患者の同意を得た．）

O-15

口腔上皮細胞とマクロファージにおけるCandidalysin誘導性炎症関連因子の産生性について

○西川 泰史，川野 弘道，友竹 偉則
徳島大学病院口腔インプラントセンター

Evaluation of Candidalysin-induced Calprotectin production in oral epithelial cells and macrophages.

○NISHIKAWA Y, KAWANO H, TOMOTAKE Y
Oral Implant Center, Tokushima University Hospital

Ⅰ目的： Candidalysin（Clys）は口腔常在真菌である*Candida albicans*（CA）が産生する毒素である．インプラント周囲粘膜組織に存在する口腔上皮細胞やマクロファージは，炎症性病変の形成に関与する細胞として知られている．しかしながら，Clysがこれらの細胞における炎症関連因子の産生に与える影響についてはほとんど報告がない．今回，Clysが口腔上皮細胞とマクロファージにおける炎症関連因子の産生に与える影響を明らかにすることとした．

Ⅱ材料および方法： 口腔上皮細胞は，OBA-9を用いた．また，マクロファージは，THP-1をPhorbol 12-Myristate 13-Acetate（PMA）で分化させたものを使用した．１）各細胞を0.1から2.5μMの濃度で６時間刺激した際の細胞毒性は，LDH assayにより評価した．２）炎症関連因子（IL-1β，Calprotectin）の産生に関する評価：clysを各細胞に６時間刺激した場合の産生性は，ELISA法により定量した．３）細胞内シグナル経路（Ik-Bα）の活性化の評価：細胞内シグナル経路の阻害剤を使用した際の炎症関連因子の産生性は，ELISA法により評価した．また，細胞内シグナル経路の活性化は，western blotting法により評価した．

Ⅲ結果： １）口腔上皮細胞は，2.5μMの濃度で細胞毒性を認めた．マクロファージは，１μMの濃度で細胞毒性を認めた．２）ClysはマクロファージにおけるIL-1βとcalprotectinの産生を亢進させた．しかしながら，口腔上皮細胞におけるcalprotectinの産生には関与しなかった．３）Ik-Bαを阻害することにより，Clys誘導性炎症関連因子の産生は抑制された．

Ⅳ考察および結論： 本研究から，ClysはマクロファージにおけるIL-1βとcalprotectinの産生を誘導することが明らかとなった．

MEMO

Imaging new visions.
ASAHIROENTGEN

IMPROVED IMAGE QUALITY

ソリオ エックスシリーズ

SOLIO XZ II

CBCT+Pan+Ceph



新型センサーの搭載により

パノラマ・CT画像が更にクリアに。

ノイズ低減・高速動作・微細化を可能にした半導体技術IGZOを採用した新型センサーを搭載。

- 診断に迷いを生じさせない ピクセルサイズ98μmのクリアなパノラマ画像
- ピクセルサイズ76μmとワンショット撮影による 高画質なセファロ画像
- 当社前機種比70%増のパノラマ画素数4.5M
- 予備撮影機能とポジショニングシステムで 目的の診断領域を確実に撮影
- 拡大したFOVで全顎をしっかり捉えるCT撮影

製品の詳細情報はこちらのQRコードから

販売名:ソリオ エックスシリーズ　認証番号:228AABZX00061000

製造販売元 朝日レントゲン工業株式会社 〒601-8203 京都府京都市南区久世築山町376番地の3 TEL:075-921-4330 FAX:075-921-6675

https://www.asahi-xray.co.jp

お問い合わせは 弊社HPへ

※日本国内の各拠点の詳細につきましてはWEBサイトに掲載しております。※仕様および外観は、改良のため予告なく変更することがあります。

one stop consultant for dentists

歯科医療の現場をトータルサポート

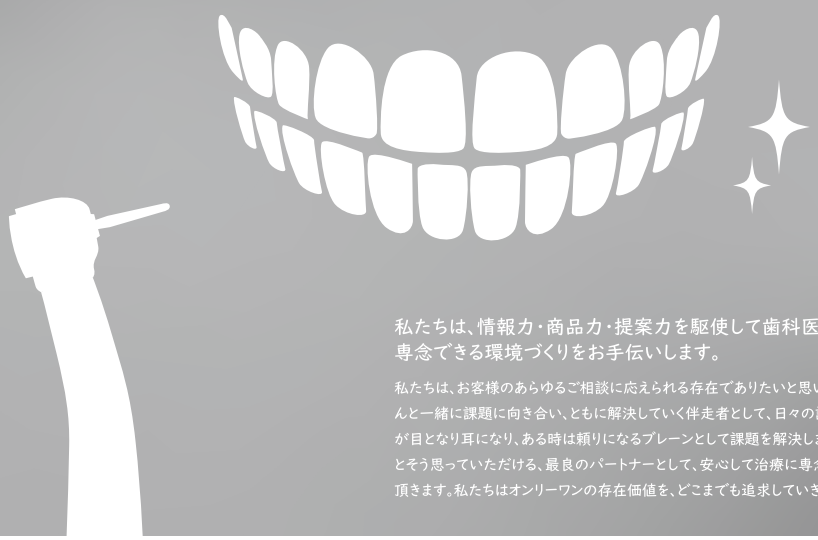

私たちは、情報力・商品力・提案力を駆使して歯科医師の皆さまが安心して治療に専念できる環境づくりをお手伝いします。

私たちは、お客様のあらゆるご相談に応えられる存在でありたいと思います。歯科医療の最前線に携わる皆さんと一緒に課題に向き合い、ともに解決していく伴走者として、日々の診療に忙しい先生方に代わって、私たちが目となり耳になり、ある時は頼りになるブレーンとして課題を解決します。「何でもタマヰに頼めば大丈夫だ」とそう思っていただける、最良のパートナーとして、安心して治療に専念できる環境づくりのお手伝いをさせて頂きます。私たちはオンリーワンの存在価値を、どこまでも追求していきます。

株式会社 玉井歯科商店
Tamai Dental Co,.Ltd

https://www.tamadent.com

TEIJIN

Human Chemistry, Human Solutions

GR Tack Pin
吸収性タックピン

吸収性歯科用骨再建インプラント材

高度管理医療機器
販　売　名：GRタックピン
承 認 番 号：30300BZX00228000
一般的名称：吸収性歯科用骨再建インプラント材

メンブレン固定の新しい形を提供します

L-乳酸グリコール酸共重合体(PLGA)　着色剤紫色 201 号

組　成

L-乳酸グリコール酸共重合体（PLGA）
共重合体比率 LA/GA=88/12

・吸収性材料として臨床実績のある材料を採用

法定色素 紫色 201 号（着色剤、微量）

・医薬品等に使用可能な色素として
　多くの埋込型医療機器で使用されている

特　長

吸収性材料のため抜釘が不要

・生体内で分解吸収するため抜去を目的とする手術が不要

Tack Pinは紫色に着色しているので視認が可能

・口腔内の狭い術野で落下や固定位置等の確認が容易

GRタックピン専用標準器械

製造販売届出番号 27B1X00155003002
販売名：GRタックピン　スタンダード　インストゥルメンツ

使用方法

専用器械を用い骨孔を開け、
挿入器で押し込んでTack Pinを挿入

・骨孔作製→メンブレンの開孔→Tack Pin 挿入でメンブレンを固定

『GRタックピン』、『GR Tack Pin』は帝人メディカルテクノロジー株式会社の商標です。

製造販売元
帝人メディカルテクノロジー株式会社
本　　社 ／ 〒530-0005　大阪市北区中之島二丁目3番33号（大阪三井物産ビル 13F）　TEL:(06)4706-2160
東京営業所 ／ 〒162-0843　東京都新宿区市谷田町二丁目31番地1（MTビル3F）　TEL:(03)6265-0223
https://teijin-medical.co.jp

革命針 特許申請中

～未来に繋がる縫合針～

Compound Needle

真皮組織を点でなく

面で捉えた融合針

監修：蘇春堂形成外科　院長
矢島 和宣 先生

クロソイドニードル Clothoid Needle

特許申請中　意匠登録完了

監修：名古屋大学形成外科　准教授
橋川 和信 先生

工学理論に基づく使用しやすい針

地域未来牽引企業

BEAR 株式会社ベアーメディック

本社工場
〒319-3526　茨城県久慈郡大子町大子1361
TEL：0295-72-1811　FAX：0295-72-4157

http://www.bearmedic.co.jp
info@bearmedic.co.jp

東京営業所
〒113-0034　東京都文京区湯島2-31-24　湯島ベアービル
TEL：03-3818-4041　FAX：03-3818-4042

大阪営業所
〒532-0011大阪府大阪市淀川区西中島7-1-26
オリエンタル新大阪ビル702号
TEL：06-6732-9550　FAX：06-6732-9552

since 1972

Japanese Society
of Oral Implantology

【 大会事務局 】島根大学医学部歯科口腔外科学講座
〒693-8501 島根県出雲市塩冶89-1
(TEL) 0853-20-2301 (FAX) 0853-20-2099
(E-mail) yuhei@med.shimane-u.ac.jp